Bedside teaching

25 november 2025

Ralph Hermans en Carolien Vermeulen

Vrouwspecifieke aandoeningen

Onderwerpen

- Uitgebreid: Vulvaire lichen sclerosus
- Uitgebreid: Prolaps
- Kort: Follow-up ovariumcystes
- Ruimte voor vragen / interactie / discussie
  - Nacontrole na mirena
  - Ervaringen met meekijkconsulten
- Eventueel: endometriose

Vulvaire Lichen Sclerosus

www.lsnederland.nl

Richtlijn: Organisatie van zorg bij lichen sclerosus - Richtlijn - Richtlijnendatabase

Terugverwijzing
Een patiënt met lichen sclerosus kan worden terugverwezen naar de huisarts indien de lichen sclerosus onder controle is. Patiënten worden meestal jaarlijks voor controle gezien. Om te voorkomen dat een patiënt bij terugverwijzing naar de 1e lijn pas na lange tijd wordt gezien. Om te voorkomen dat een patiënt bij terugverwijzing naar de 1e lijn pas na lange tijd wordt gezien en om ervoor te zorgen dat de huisarts snel op de hoogte is van de huidige situatie en het beleid is het aan te bevelen dat: de dermatoloog of gynaecoloog de patiënt adviseert om korte termijn (< 6 weken) naar de huisarts gaat. Dit advies dient door de dermatoloog of gynaecoloog te worden vermeld in de brief aan de huisarts.

TEKST IN HIX (sneltekst via beleid vulva)

Continueren van corticosteroïden zalf in onderhoudsdosering met frequentie van 2d wel en 5d niet en uitleg over belang van dagelijks gebruik van vette emolliens
Herhaal recepten werden gemaakt en verzonden naar de apotheek
Belang van zelfonderzoek 1x per maand en zo nodig extra is besproken met gebruik van spiegel en zowel kijken als voelen. Let op wondjes, verheven plekjes en/of ruwe witverkleuring. Indien hier sprake van is: start 1x per dag corticosteroïdzalf gedurende 2 weken. Zijn deze klachten niet weg na 2 weken, neem dan telefonisch contact op met de polikliniek
Jaarlijkse controles handhaven

Wij verwijzen patiënte terug naar u als huisarts, voor de verdere follow-up van lichen.
Zij was vanaf 2023 onder controle op onze Vulvapolikliniek. Er is sprake van een rustig/stabiel huidbeeld (zonder voorgeschiedenis van premaligniteit).

Conform de richtlijn anogenitale lichen sclerosus, vragen wij u om patiënte minimaal 1x per jaar te beoordelen door middel van lichamelijk onderzoek. Patiënte is er van op de hoogte dat zij hiervoor zelf een afspraak dient te maken.
De geadviseerde eerst volgende controle: 6weken bij u en daarna jaarlijks.

Wij zijn uiteraard laagdrempelig benaderbaar bij vragen en zo nodig kan patiënte opnieuw verwezen bij persisterende klachten of aanhoudende afwijkende laesies.

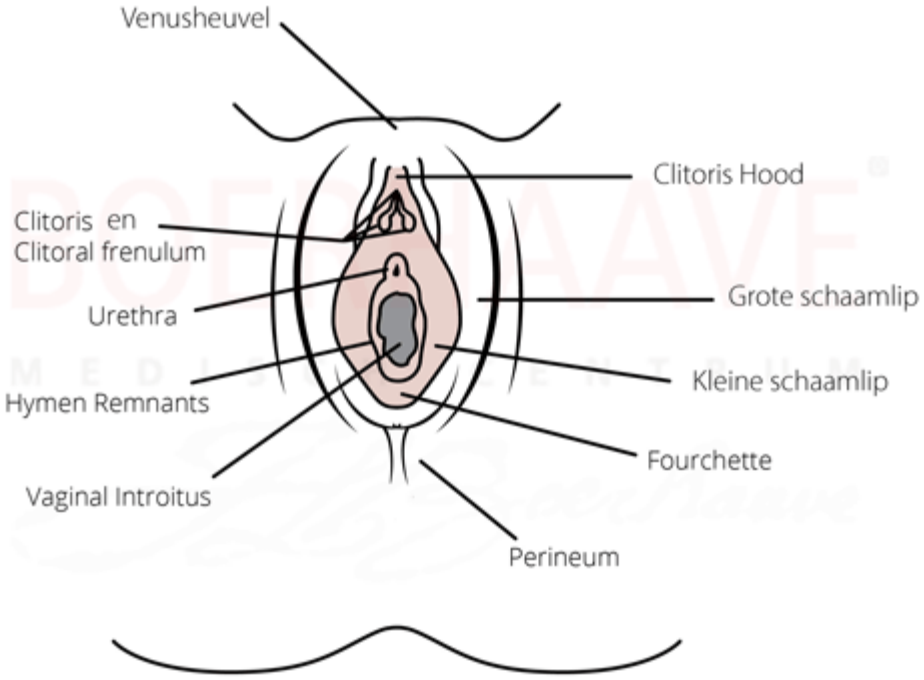
Venusheuvel
Clitoris Hood
Clitoris en
Clitoral frenulum
Urethra
Grote schaamlip
Kleine schaamlip
Hymen Remnants
Fourchette
Vaginal Introitus
Perineum

Lichen sclerosus

- Incidentie 1:1000
- Oorzaak: onbekend (auto-immuun)
- Oudere vrouwen
- Symptomen: jeuk, pijn (80%)
- Verlies van anatomie!
- Tx: medicamenteus (dermatosteroiden en emolliens)
- Kans op maligne progressie 4-5%

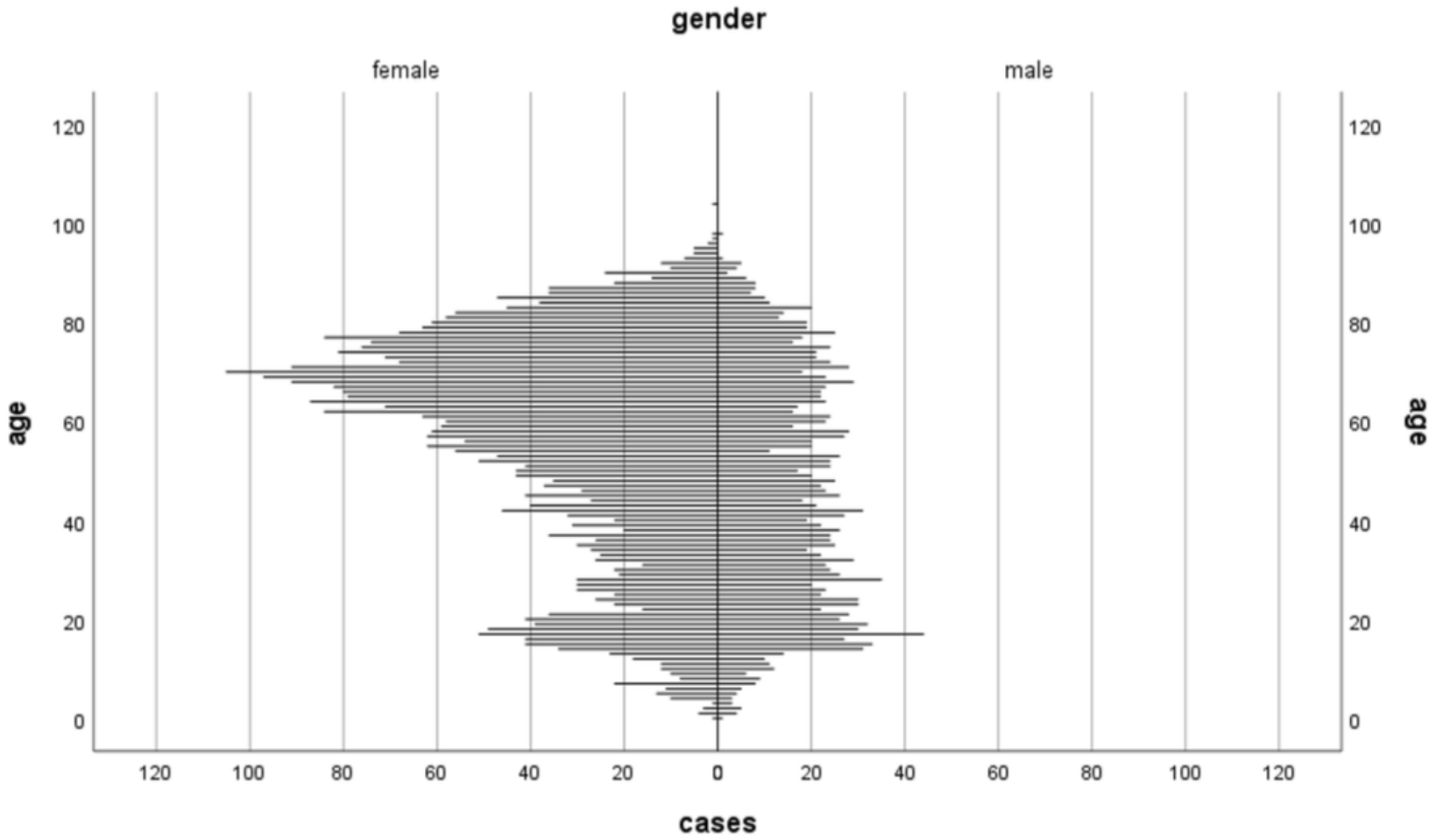

Fig. 1 Population pyramid depicting the age dispersion of patients with lichen sclerosus, split by sex (females $n = 3878$, males $n = 1802$)

Gulin et al.
European Journal of Medical Research 2024

Depression and Anxiety

Table 2. Association of Lichen Sclerosus With Depression and Anxiety

	Univariable analysis		Multivariable analysis[a]	
	Odds ratio (95% CI)	*P* value	Odds ratio (95% CI)	*P* value
Depression	2.29 (1.94-2.70)	<.001	2.16 (1.82-2.57)	<.001
Anxiety	2.54 (2.15-3.00)	<.001	2.50 (2.10-2.97)	<.001

[a] Multivariable models adjusted for age, race and ethnicity, smoking status, hypothyroidism, and vitiligo.

JAMA Dermatology August 2022

Pathogenese van Vulvaire Lichen Sclerosus (VLS)

Een multifactoriële, chronische inflammatoire aandoening

Auto-immuniteit

- **Sterkste associatie:** 20-30% heeft comorbiditeit (schildklier, vitiligo, alopecia).
- **ECM-1 Antistoffen:** Auto-antilichamen tegen *Extracellulaire Matrix Proteïne 1*.
- Leidt tot verlies van integriteit in de basaalmembraan.

Genetische Predispositie

- **Familiair:** 10-15% positieve familieanamnese.
- **HLA-Associaties:** Link met HLA-DQ7, HLA-DR11 en HLA-DR12.
- pigenetische veranderingen (DNA-methylatie) in aangedane broblasten.

T-cel gemedieerde inflammatie

Hormonale Invloeden

- **Laag Oestrogeen:** Piekincidentie bij prepuberale meisjes en postmenopauzale vrouwen.
- **Androgenen:** Verminderde 5α-reductase activiteit en lagere expressie van androgeenreceptoren.
- Beschermende invloed van oestrogenen ontbreekt.

Lokale Factoren & Schade

- **Koebner-fenomeen:** Uitlokking door trauma, wrijving of littekens.
- **Oxidatieve Stress:** DNA-schade en lipidperoxidatie.
- Dit proces leidt uiteindelijk tot **sclerose** (verharding) en atrofie.

BOX 2

Associated diseases

- In females
  - Thyroid diseases, 12–16%
  - Vitiligo
  - Inflammatory bowel diseases
  - Alopecia areata
  - Rheumatoid arthritis
  - Pernicious anemia
  - Morphea or localized scleroderma
  - Psoriasis
- In males
  - Atopic dermatitis (boys)
  - Diabetes mellitus (men)

Lichen sclerosus klinisch beeld

- Witte verkleurde huid
- Jeuk
- Meestal anogenitaal 8-figuur
- Gladde atrofische huid
- Verstreken labia minora
- Fusie van labia minora (anterior)
- NOOIT sprake van vaginale betrokkenheid

Klinisch beeld

- Erosies
- ecchymose
- krabeffecten
- lichenificatie
- hyperkeratose
- vrouwen>mannen
- alle leeftijden
- predilectie:anogenitaal

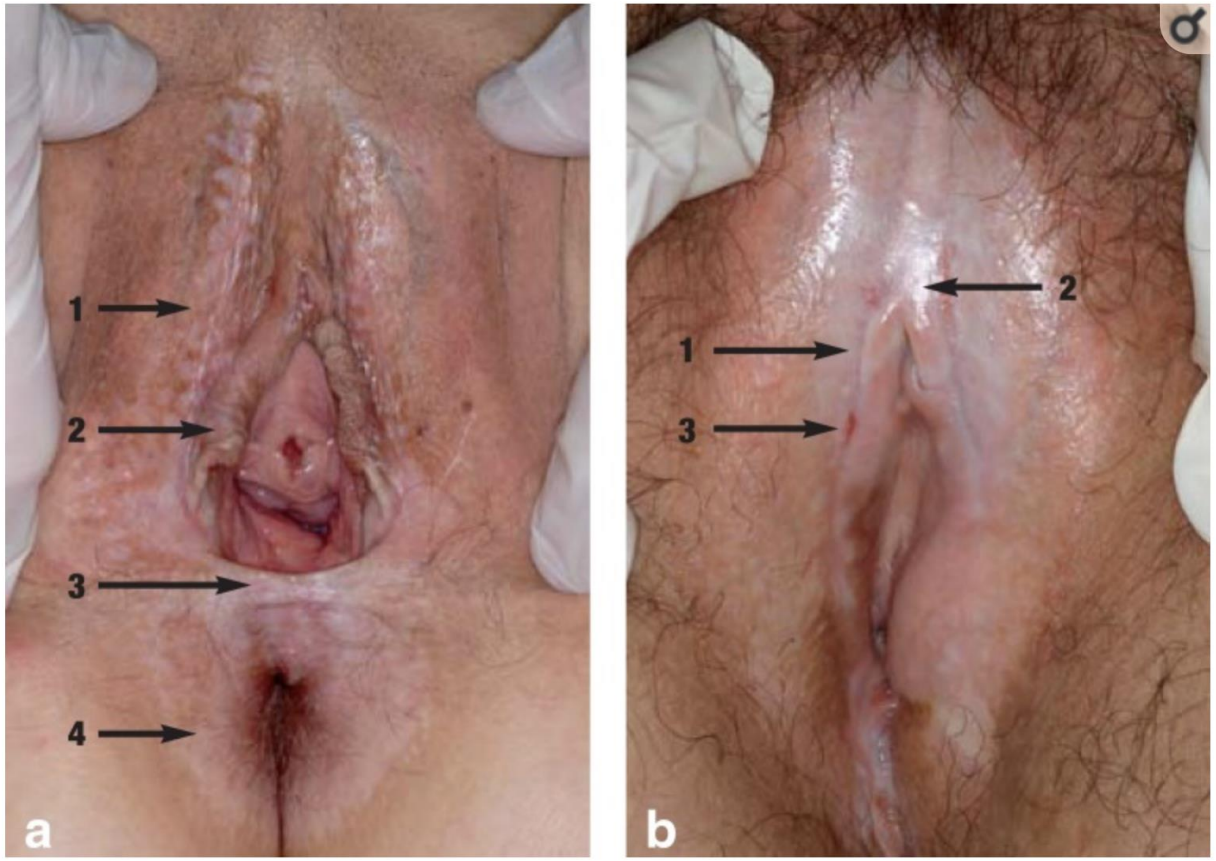

a) White nodules and plaques (hyperkeratosis or sclerosis) in the interlabial sulcus (1), labia minora (2), perineal (3) and perianal (4)

b) Atrophy and sclerosis of the skin in the interlabial sulcus (1), adhesion of the labia minora above the clitoris (partially buried) (2), ecchymosis of the right labium minus (3)

‘Figure of eight’

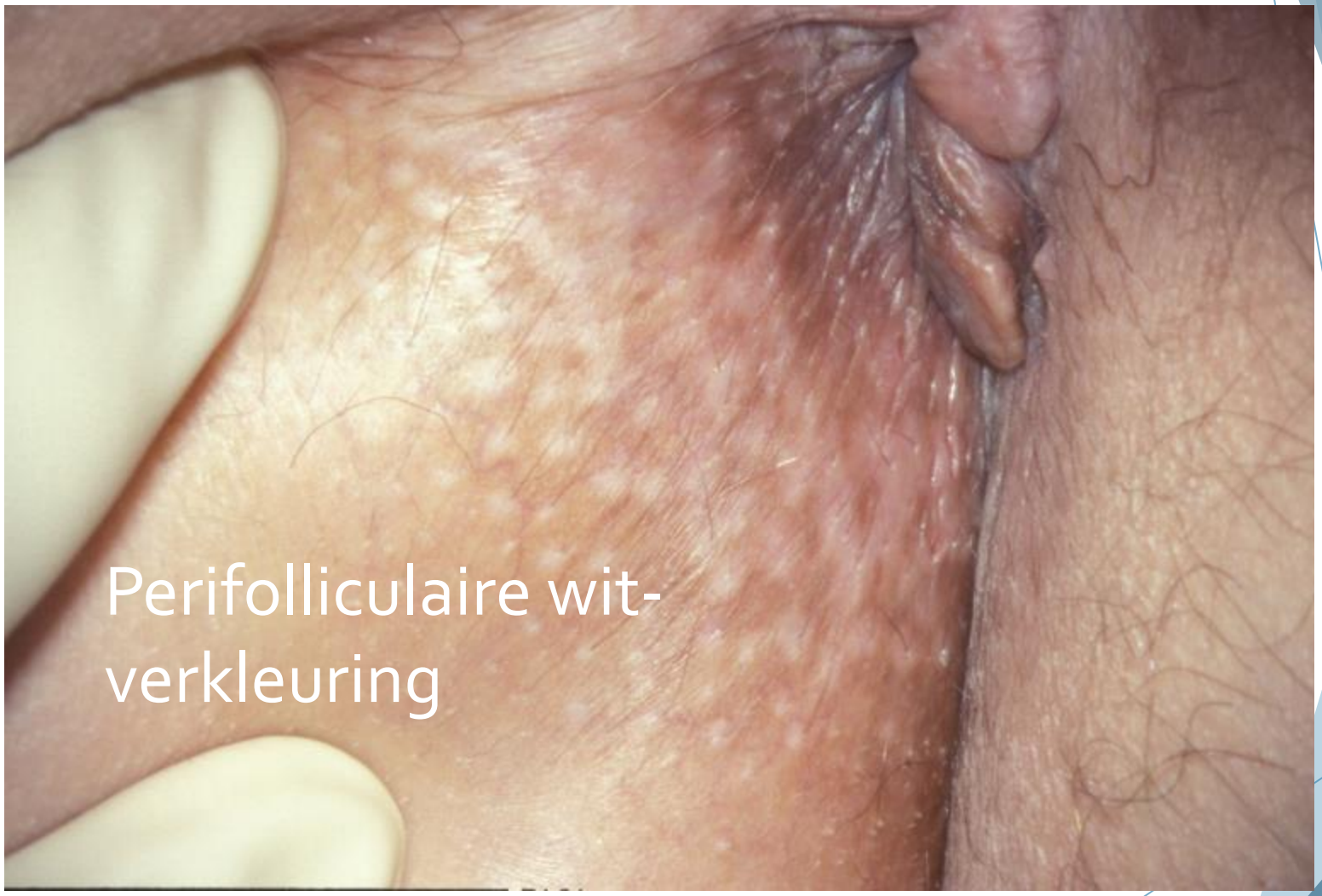
Perifolliculaire wit-
verkleuring

Anogenitale lichen sclerosus	Genitale lichen planus
Mannen en vrouwen	
• Hypopigmentatie, hyperkeratose, sclerose, excoriaties, ecchymosen, atrofie	• Glanzend erytheem, erosies, Wickhamse striae
• Jeuk (en pijn)	• Pijn (en jeuk)
• Extragenitale LS (zelden): cutaan	• Extragenitale LP (mogelijk): oa oraal, haren, nagels
Vrouwen	
• Verstrijken labia minora en fusie van het preputium van de clitoris	• Verstrijken labia minora en fusie van het preputium van de clitoris
• Vulva én perianaal 8-figuur	• Vulva en vagina (bloederige fluor, obliteratie/stricturen)
Mannen	
• Verkleving preputium aan de glans penis, (pseudo)phimosis	• Verkleving preputium aan de glans penis, (pseudo)phimosis

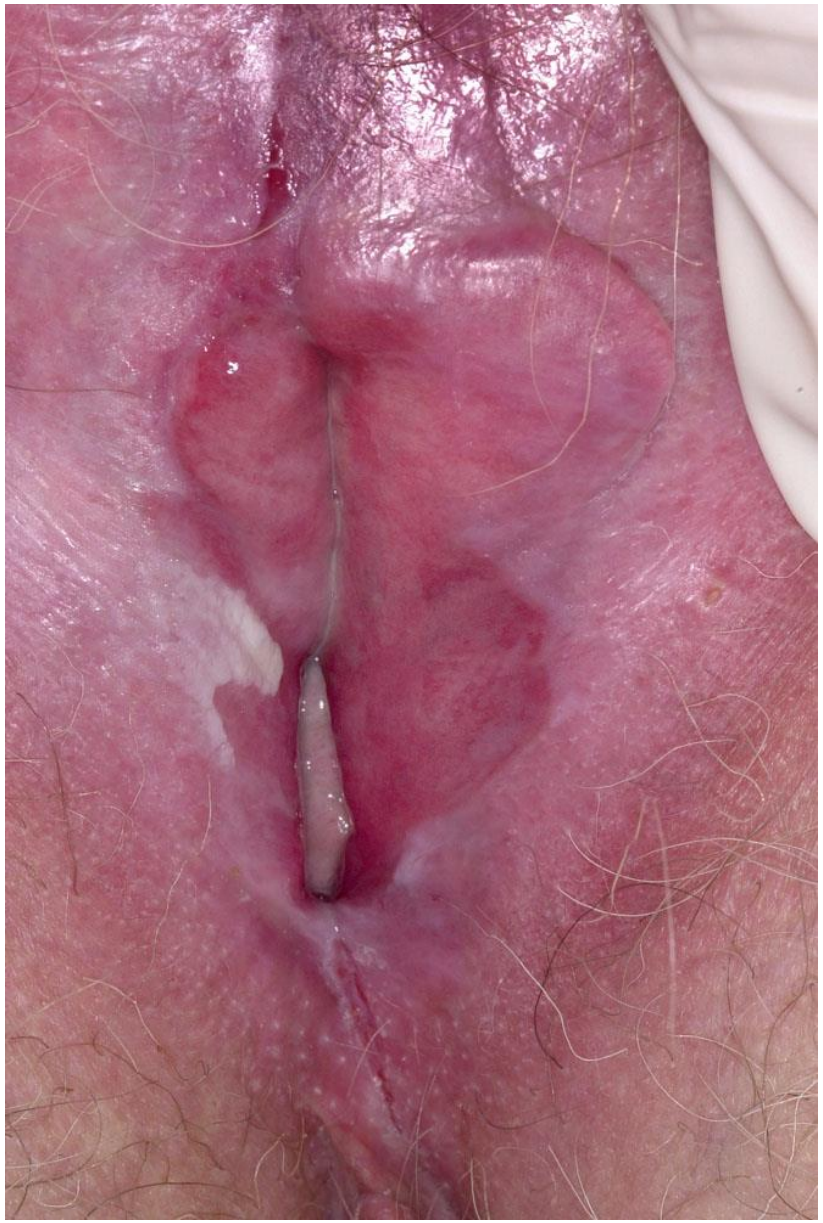

Diagnostiek

Orale LP

Wickhamse striae in de wangslijmvlies; witte vertakte lijnen, mogelijk veroorzaakt door de aanwezigheid van amalgaamvulling in de kies

Erosieve LP op de bovenkaak[6]

Diagnostiek

Nagel LP

- Lichamelijk onderzoek
- Longitudinaal excisie biopt bij diagnostische onzekerheid of verdenking op neoplasie

Op de afbeeldingen is te zien dat de nagels longitudinale groeven en atrofie vertonen. Door de wisselende dikte ontstaan longitudinale strepen alwaar de nagels dunner zijn en het onderliggend nagelbed beter zichtbaar is.

TABLE

Differential diagnoses of lichen sclerosus

Differential diagnosis	Clinical features	Main symptoms	Diagnostics
Lichen planus, erosive/mucosal form	– Erosions of the vaginal introitus – Reticulated hyperkeratosis at the edge of the lesion (Wickham striae)	Pain > itch	– Biopsy – Indications of lichen planus on/in other areas of the body (mouth, scalp, vagina)?
Vitiligo	– Clearly defined depigmentation – No alteration of skin texture	No symptoms	– Black light – Indications of vitiligo on/in other parts of the body? – Biopsy
Eczema	– Erythema +/− scaling – Lichenification	Itch	– Medical history – Biopsy
Psoriasis	– Erythema +/− scaling – Fissures	Mild itch	– Indications of psoriasis on/in other parts of the body? – Family history – Biopsy
Autoimmune blistering dermatosis	– Erosions or blisters	Pain	– Biopsy/immunofluorescence – Indications of blisters on/in other parts of the body?
Candida infection	– Reddening	Itch	– Mycological examination

AI- powered visual diagnosis of vulvar lichen sclerosus

TABLE 1 Results of the three runs of the test set (VLS vs. Non-VLS).

	Recall (95% CI)	Precision (95% CI)	Accuracy (95% CI)
Run 1	0.92 (0.87–0.95)	0.99 (0.96–0.997)	0.94 (0.90–0.96)
Run 2	0.94 (0.90–0.97)	0.99 (0.96–0.995)	0.95 (0.92–0.97)
Run 3	0.95 (0.91–0.97)	0.98 (0.95–0.99)	0.95 (0.92–0.97)
Average	0.94	0.99	0.95

The code to replicate the experiment is available at https://github.com/ Digit al- Derma tology/ LS.

J Eur Acad Dermatol Venereol. 2024;

Oncogenese vulvacarcinoom

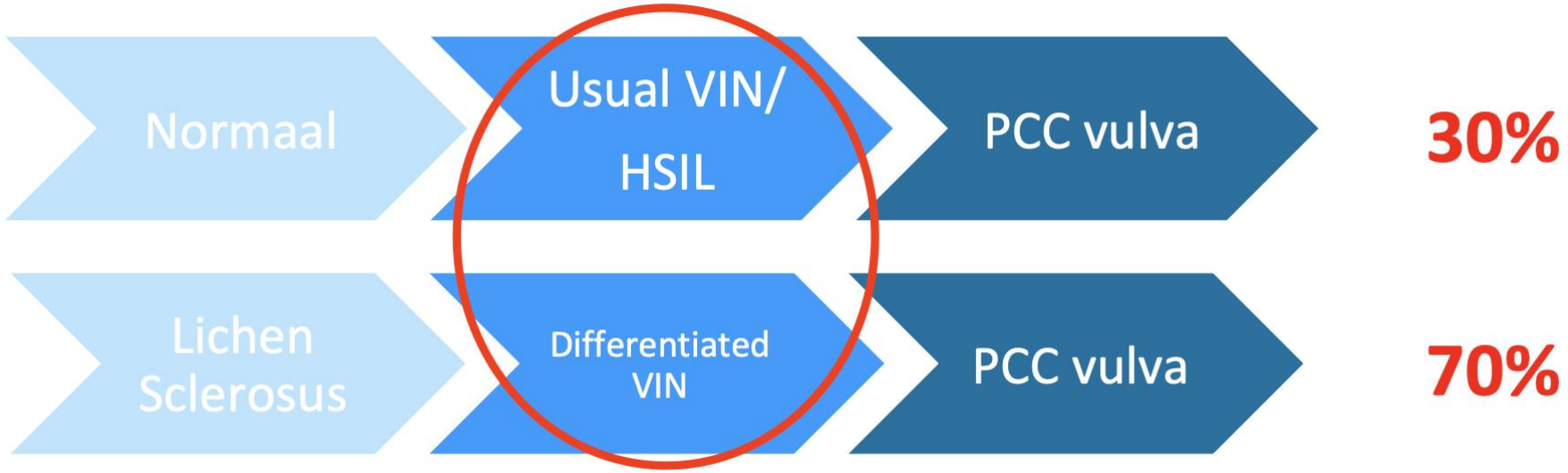

Etiologie vulvacarcinoom

HPV-geassocieerd vulvacarcinoom

20-30%

Hr HPV infecties (type 16>>31,33)

Risicofactoren:

- Roken, HIV, immuunsuppressie, transplantatie

Jongere vrouwen

Premaligniteit: HSIL

HPV-onafhankelijk vulvacarcinoom

70-80%

Geassocieerd met mutaties in *TP53, CDKN2A*

Geassocieerd met lichen sclerosus en lichen planus

Vaak oudere vrouwen

Premaligniteit: dVIN,, VaVIN

Vulvaire HSIL

- Incidentie 2:100.000
- HPV-geassocieerd
- Symptomen: jeuk, pijn (80%)
- Vaak multifocaal (80%)
- Multicentrisch (25-70%): CIN/VaIN
- Incidentie stijgt
- Jonge vrouwen (~ 35 jaar)
- Kans op maligniteit ~ 3-10%
- Tx: chirurgie, laser, imiquimod
- Recidiefkans na behandeling ca 40-50%

Vulvacarcinoom: 2 verschillende ziektes

Prognose voor HPV gerelateerde tumoren is beter dan voor de niet HPV gerelateerde factoren

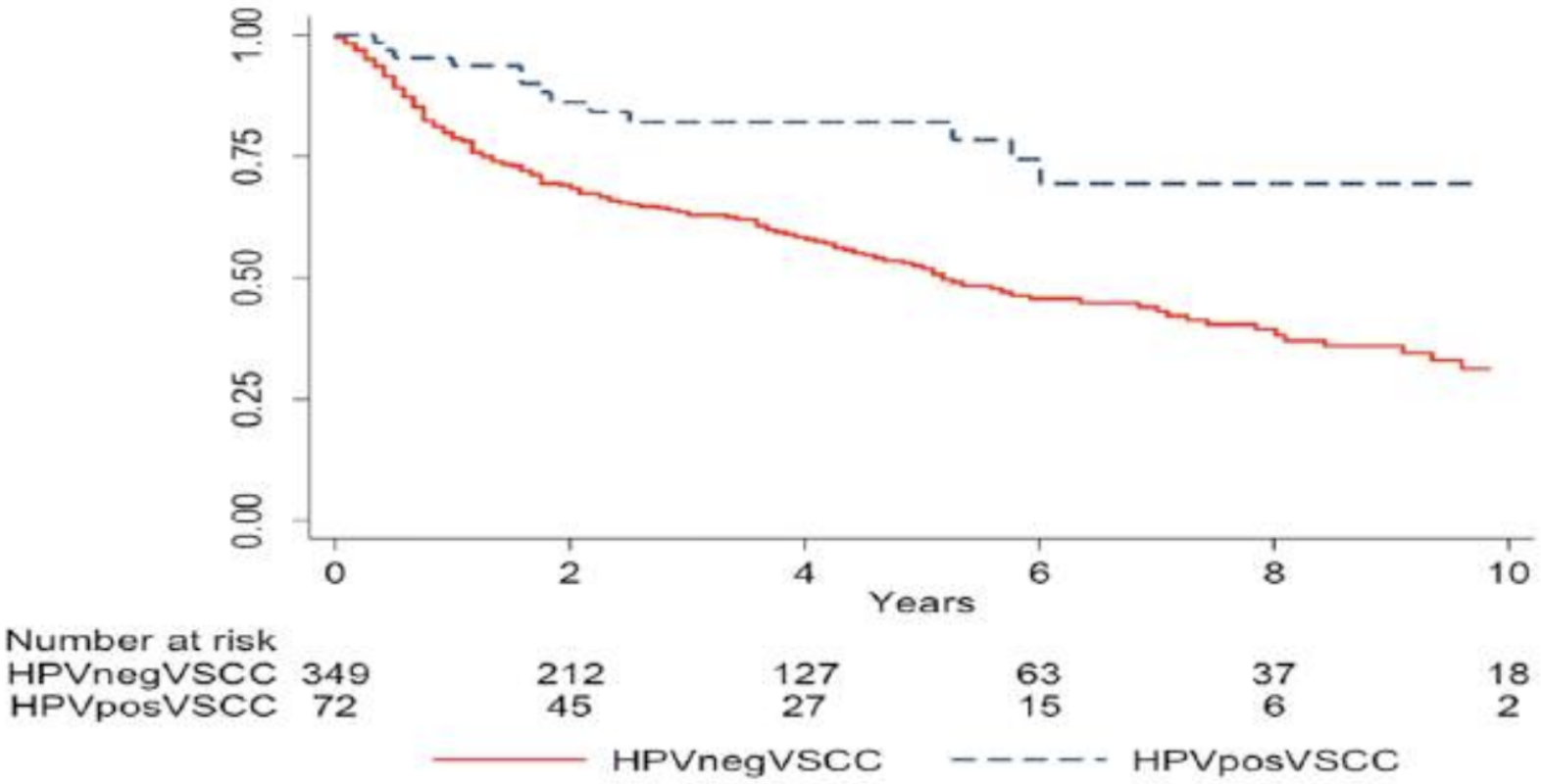

Table 4. Risk of vulvar squamous cell carcinoma (VSCC), including time to VSCC, per disease category

	Absolute VSCC risk	Cumulative incidence of VSCC (95% CI)			Median time to VSCC,
	No. (%)	1 year	5 years	10 years	years (range)
HPV-associated HSIL	61/578 (10.6)	2.1 (0.9–3.3)	4.5 (2.7–6.3)	8.0 (5.8–10.2)	6.0 (0.3–24.2)
HPV-independent VIN	25/46 (54.3)	19.6 (8.2–31.0)	45.7 (31.4–60.0)	53.6 (38.7–68.5)	1.8 (0.3–10.9)
HPV-ind VIN/p53 mutant	20/30 (66.7)	30.0 (13.5–46.5)	63.3 (46.1–80.5)	67.4 (50.3–84.5)	1.5 (0.3–6.7)
HPV-ind VIN/p53 wildtype	5/16 (31.3)	0.0 (NA)	12.5 (0.0–28.8)	27.8 (3.9–51.7)	5.1 (1.2–10.9)
HPV-ind VIN/ differentiated	11/27 (40.7)	3.7 (0.0–10.8)	25.9 (9.4–42.4)	39.3 (19.9–58.7)	3.2 (0.8–23.3)
HPV-ind VIN/ nondifferentiated	14/19 (73.7)	42.1 (20.0–64.2)	73.7 (53.9–93.5)	73.7 (53.9–93.5)	0.5 (0.3–16.5)

HSIL, High-grade squamous intraepithelial lesion; HPV-independent VIN, Human papillomavirus-independent vulvar intraepithelial neoplasia; NA, Not applicable.

LOKALE BEHANDELING LSEA

- NIET MEDICINALE ZALF: INDIFFERENTE THERAPIE

- MEDICINALE ZALF

CHOICE OF PREPARATIONS

Clip slide

- Depends on product ; disease ; patient; condition of the skin

Condition of skin	Preparation of choice
Acute inflamed, red, swollen, vesiculating or oozing dermatoses	Wet dressings, Lotions
Subacute, chronic, less inflamed	Lotions, pastes, creams
Dry, scaly, thickened, lichenified	Ointments, pastes
Generalized widespread eruptions	Lotions, creams, baths

CREME

Creme 1

- -Een crème bestaat in tegenstelling tot een zalf uit een waterfase en een vette fase (alsmede een emulgator om de waterfase en vette fase te laten mengen).

- Cetomacrogol- en lanettecrème FNA zijn *crèmes* waarbij de binnenste fase (vetfase) in zeer fijne druppeltjes is verdeeld in de buitenste fase (waterfase) met behulp van één of meerdere emulgatoren.
- Verdamping induceert verkoeling, bij nattende aandoening ook effectief
- Bevat conserveermiddel, korter houdbaar

- **VETTE CREME**
- Een vette creme bevat vaseline (10,20,23 of 50%) : De *vette crèmes*/vetcrèmes werken (sterk) hydraterend, beschermend en verzachtend op de aangedane huid en zijn geschikt voor een droge tot zéér droge huid (afh. van hoeveelheid vaseline).

Creme 2

Bijwerkingen

- Als gevolg van *propyleenglycol:* irritatie (branderig en prikkelend gevoel), met name bij toepassing onder occlusie (huidplooien), open of beschadigde huid en allergische huidreacties (incidentie mogelijk > 2%).

ZALF

ZALF

- -SUBSTANTIE DIE VOOR HET GROOTSTE DEEL UIT VET BESTAAT.
- -DEKKEN DE HUID AF (OCCLUSIE)
- -ARACHIDEOLIE (PINDAOLIE) EN OLIJFOLIE: BEVORDEREN SMEERBAARHEID
- -BEVAT NAUWELIJKS CONSERVEERMIDDELEN

- Voorbeelden:
- -koelzalf: ung. Leniens
- -ung aquosum FNA parafine vaseline FNA

LSEA richtlijn 2020

Zalf is te verkiezen boven crème vanwege het occlusieve karakter, waardoor het corticosteroïd dieper doordringt in de huid. Ook geeft zelf minder irritatie dan crème en veroorzaakt het minder vaak een contact allergie.

Dermatosteroiden

- Klasse I
  - FNA: Hydrocortison 1%
- Klasse II
  - FNA: Triamcinolon 0,1%
  - Vb. Aclosone, Emovate, Locoid
- Klasse III
  - FNA: Bethametason 0.1%
  - Vb Cutivate, Betnelan, Diprosone, Elocon, Ibaril, Nerisona
- Klasse IV
  - FNA: niet beschikbaar
  - Vb. Dermovate, Diprolene

Potencies of topical steroids / Classification

Vasoconstrictor assay:

- most widely used approach for assessing the potency the vasoconstricting property
- manifests as pallor of the skin which can be assessed visually or measured instrumentally.

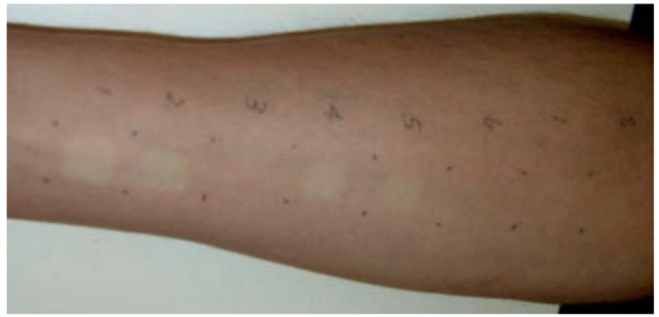

- degree of pallor correlates fairly well with clinical potency and with the potential for side effects such as atrophy.
- pallor reaches a peak at around 9-12 h after application

Klasse 1	1% hydrocortisonacetaat
Klasse 2	0,1% triamcinolon
Klasse 3	0,1% betamethasonvaleraat (Betnelan)
Klasse 4	0,05% clobetasolproprionate (Dermovate)

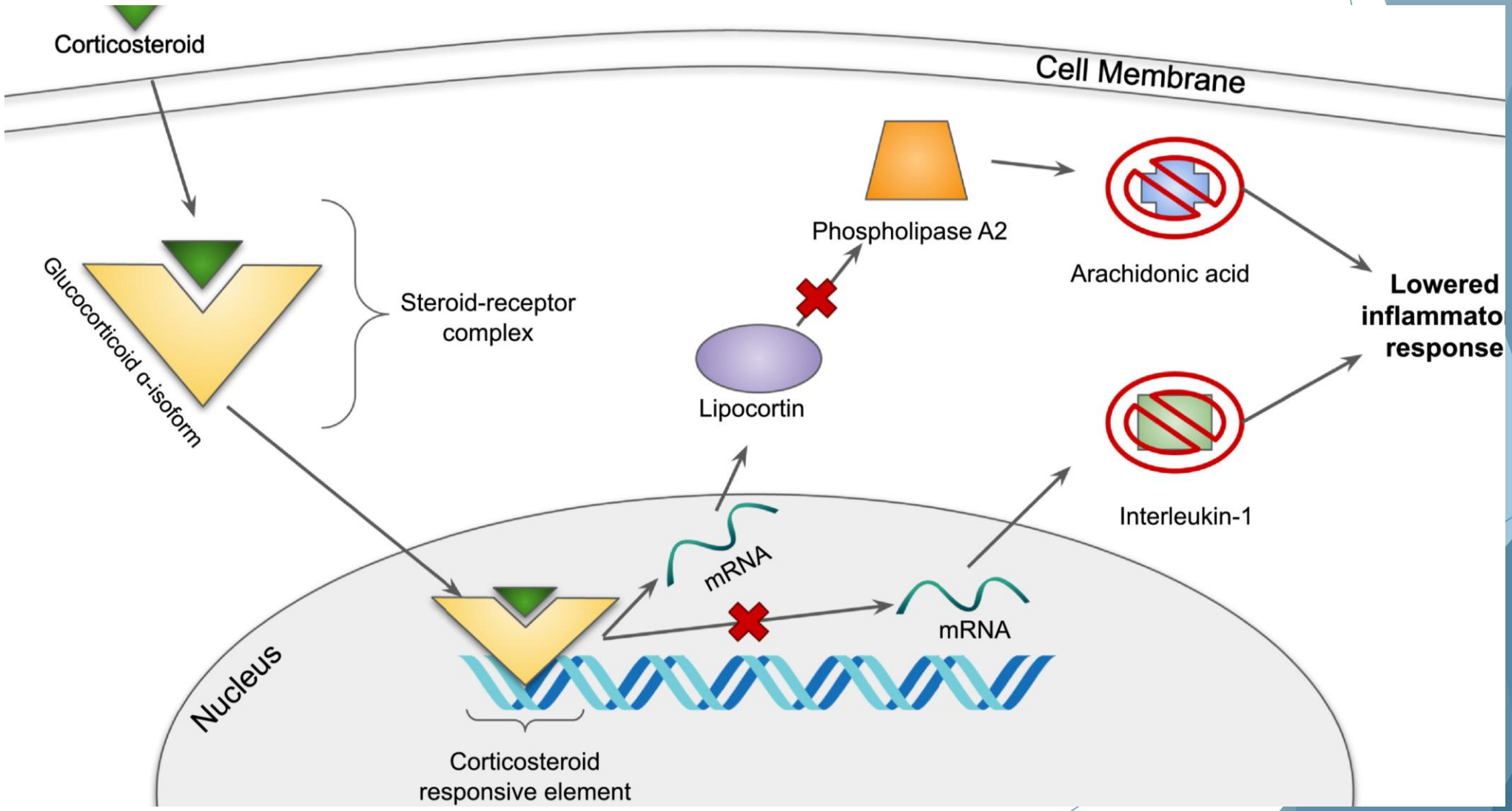
Corticosteroid
Cell Membrane
Glucocorticoid α-isoform
Steroid-receptor complex
Phospholipase A2
Arachidonic acid
Lipocortin
Lowered inflammato response
Interleukin-1
mRNA
mRNA
Nucleus
Corticosteroid responsive element

Longterm Management of Adult Lichen Sclerosus: A Prospective Cohort Study of 507 Women

Figure 2. Suggested Long-term Topical Corticosteroid (TCS) Management of Vulvar Lichen Sclerosus

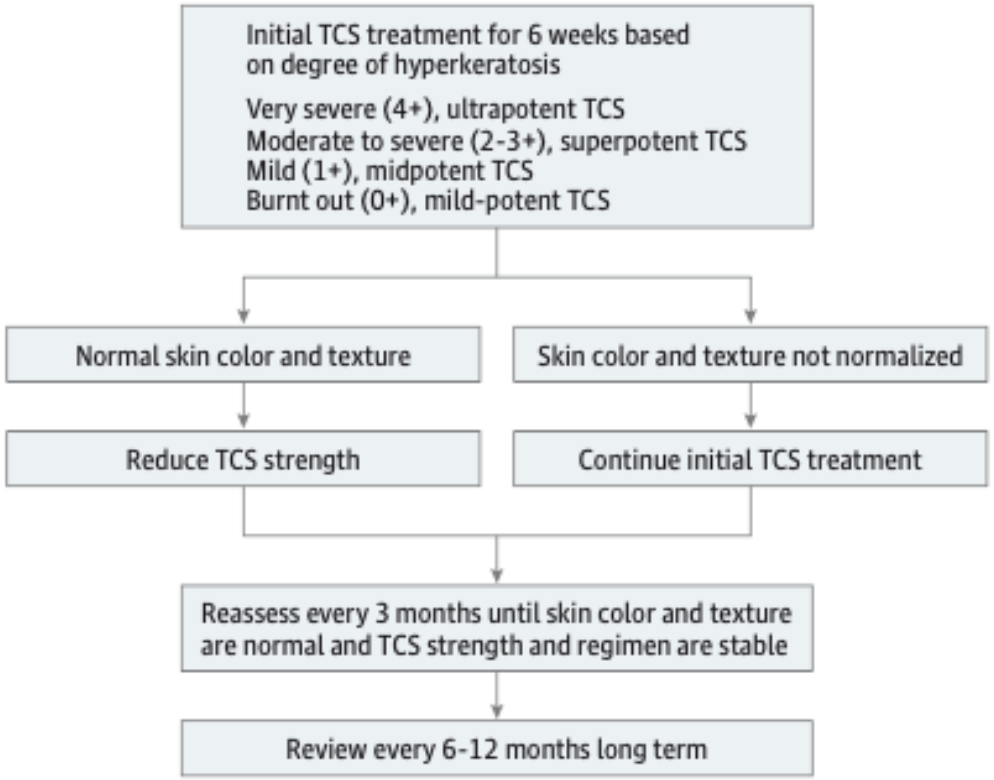

Treatment guideline based on the degree of hyperkeratosis of vulvar lichen sclerosus.

Patients used the treatment at least 3 times per week. For patients with very severe disease, a potent to superpotent TCS was used daily.

JAMA Dermatol. 2015;151(10):1061-1067

Longterm Management of Adult Lichen Sclerosus: A Prospective Cohort Study of 507 Women

Table 3. Compliance and Treatment Outcomes in Compliant vs Partially Compliant Patients

Outcome	No./Total No. (%)		P Value
	Compliant	Partially Compliant	
SCC or VIN	0	7/150 (4.7)	<.001
Progression of adhesions or scarring	12/357 (3.4)	60/150 (40.0)	<.001
Symptom resolution	333/357 (93.3)	87/150 (58.0)	<.001
Improvement in dyspareunia in sexually active women	194/207 (93.7)	68/104 (65.4)	<.001
Surgical division of adhesions	10/357 (2.8)	7/150 (4.7)	.29
Adverse effects			
Corticosteroid dermatitis	8/357 (2.2)	6/150 (4.0)	.37
Atrophy	4/357 (1.1)	3/150 (2.0)	.43

Abbreviations: SCC, invasive squamous cell carcinoma; VIN, vulvar intraepithelial neoplasia.

1.4 % compliant patients was resistent to Cortico's

JAMA Dermatol. 2015;151(10):1061-1067

Association of Topical Corticosteroids With Reduced Vulvar Squamous Cell Carcinoma Recurrence in Patients With Vulvar Lichen Sclerosus

Patients with vLS who adhered to topicalcorticosteroid therapy had a vSCC or VIN recurrence rate of 27% compared with reported 5-year recurrence rates of 44% to 47%.

JAMA Dermatology July 2020 Volume 156, Number 7 JAMA Dermatology July 2020 Volume 156, Number 7

1 vingertop=1.5 gram zalf

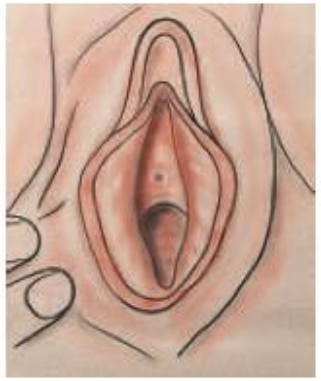

1 á 1,5 vingertop is genoeg voor:	de hele vulva

ALS LS ERG IS

MA	DI	WO	DO	VR	ZA	ZO
1	2	3	4	5	6	7
8	9	10	11	12	13	14
15	16	17	18	19	20	21
22	23	24	25	26	27	28

elke dag smeren

1 X PER DAG

ALS LS MINDER IS

MA	DI	WO	DO	VR	ZA	ZO
1	2	3	4	5	6	7
8	9	10	11	12	13	14
15	16	17	18	19	20	21
22	23	24	25	26	27	28

SMEREN

STOPPEN

OOK ALS LS MINDER IS

VETTE ZALF

BLIJVEN

SMEREN

Basiszalven en Vette cremes (bevat vaseline)

- **Vaseline Cetomacrogol**, cetomacrogol crème(van Fagron), bevat: cetomacrogolwas, paraffine, vaseline, isopropylmyristaat.

- **Vaseline-paraffinezalf50/50 %**

- **Lanette crème,** bevat vaseline en paraffine, 25/25 % in lanettecrème

- **Koelzalf**, FNA (ung. leniens)

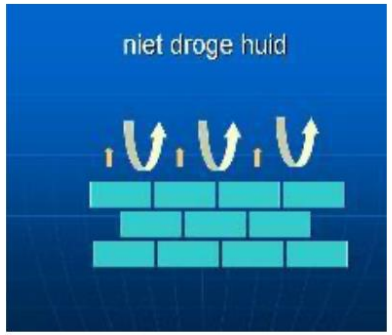

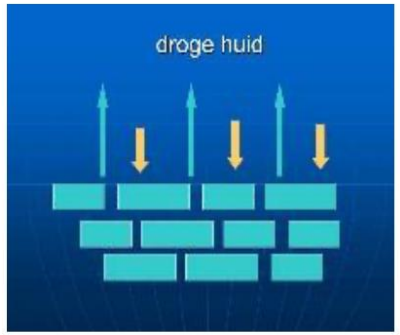

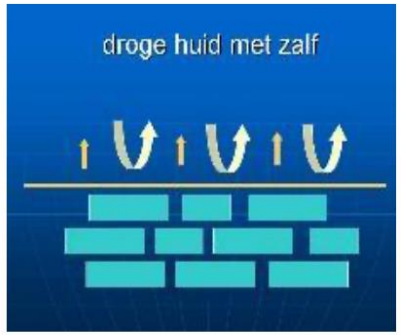

Bijzonderheden tijdens behandeling

DROGE HUID

Droge huid, ook wel xerosis cutis of xerodermie, wordt gekenmerkt door droogheid en schilfering, de.

Oorzaak: tekort aan water in de hoornlaag, verschillende oorzaken!
Behandeling: emolliens (vette zalf of crème) [1], niet te lang en warm douchen, geen zeep gebruiken

1. Van Zuuren et al, Emollients and moisturisers for eczema,Cochrane review, 2017

VETWIJZER

VETWIJZER

Cetomacrogol-vetcrème 50
I-basis
Lanette-vetcrème 50
Vaseline-cetomacrogolcrème FNA
Vaseline-lanettecrème FNA

- van 50% tot 70% vet
- droge/zeer droge/ gevoelige huid

VETWIJZER

Koelzalf FNA
Koelzalf zonder rozenolie
Ureumzalf 10%

- van 70% tot 90% vet
- droge/zeer droge/ gevoelige huid

VETWIJZER

Cetomacrogolzalf FNA
Cetomacrogolzalf met 3% melkzuur
Lanettezalf FNA
Oogzalfbasis FNA
Paraffine-vaselinezalf 50%
Paraffine-vaselinezalf 50% laag visceus
Simplex basiszalf
Witte vaseline
Zinkoxidezalf 10%

- van 90% tot 100%
- zeer droge/kwetsbare/ geprikkelde huid

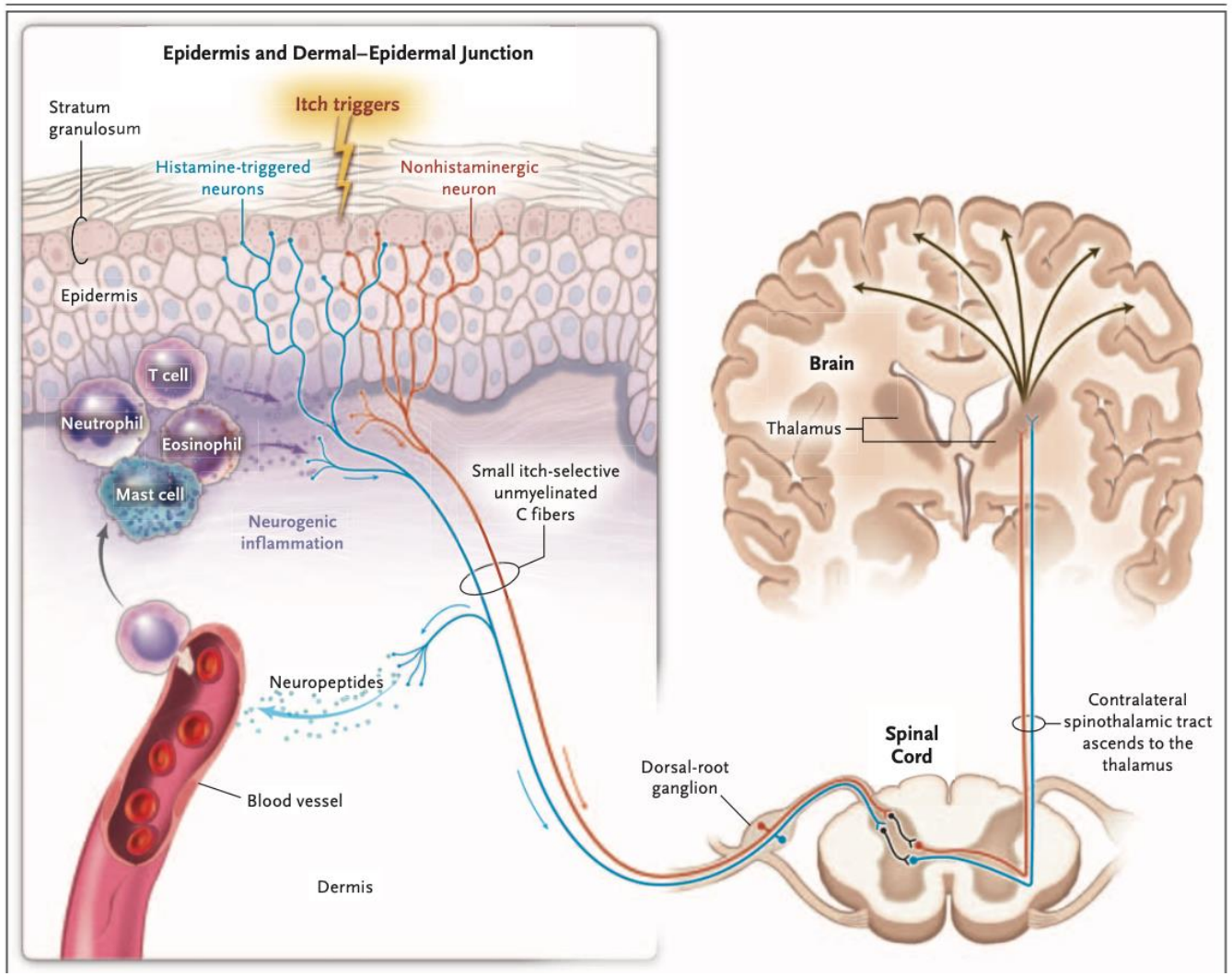
Epidermis and Dermal–Epidermal Junction
Itch triggers
Stratum granulosum
Histamine-triggered neurons
Nonhistaminergic neuron
Epidermis
T cell
Neutrophil
Eosinophil
Mast cell
Neurogenic inflammation
Small itch-selective unmyelinated C fibers
Neuropeptides
Blood vessel
Dermis
Brain
Thalamus
Spinal Cord
Dorsal-root ganglion
Contralateral spinothalamic tract ascends to the thalamus

ANTHISTAMINICA BIJ JEUK

AGENT	SEDATING
Chlorphenira mine	+
Hydroxyzine	+
Promethazine	+
Fexofenadine	-
Cetirizine	-
Levocetirizine	-
Desloratadine	-
Bilastine	-

HYDROXYZINE 10MG/DAG
LEVOCETRIZINE 1-2D 5MG

FISSUREN

APPLICEER 5 MIN VOOR SMEREN
WERKZAME SUBSTANTIE
--XYLOCAINE ZALF 5%
-LIDOCAINE VASELINE CREME 3% FNA

SWITCH NAAR COMBINATIEPREPRAAT
-TRIANAL ZALF (TRIAMCINOLON + LIDOCAINE)

-ONDER DERMOVATE ONTSTANE FISSUREN
-FUSIDINEZUUR 20MG/G TUBE 30 GRAM
3DD TOT 2 WEKEN
-chloorhexidinecreme 1% 1-2dd

-NB VERDOVENDE ZALF OOK TE GEBRUIKEN
VOORAFGAAND AAN COITUS

-HONING BEVATTENDE MIDDELEN:
MESITRAN WONDZALF
OF MEDIHONEY

Hyperkeratose

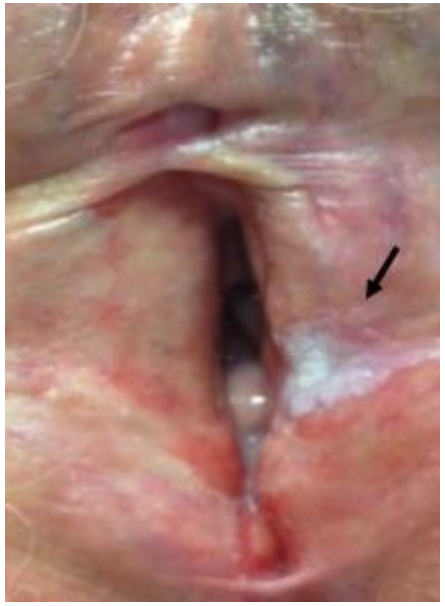

Voeg het keratolytische salicylzuur toe aan corticosteroïd
R/ Diprosalic zalf (betamethason +salicylzuur 3%)
 30 gram tube 1dd

FALEN BEHANDELING I

- COMPLIANTIE
- NEEM EVT BIOPT
- GESUPERPONEERD PROBLEEM; CANDIDA, INCONTINENTIE
- CONTACTALLERGIE

Treatment adherence and quality of life

Treatment characteristics/Outcomes	Good quality of life, *n* (%) (*N* = 175)	Poor quality of life, *n* (%) (*N* = 13)	*p*-value
Treatment duration, median (IQR), months	58.0 (36.0–84.0)	72.0 (40.0–84.0)	NS
TCS potency[a,b]			
Class I	8 (4.6)	2 (15.4)	NS
Class II	123 (70.3)	6 (46.2)	
Class III	15 (8.6)	1 (7.7)	
Class IV	29 (16.6)	4 (30.8)	
Treatment adherence			
Partial adherence	42 (24.0)	8 (61.5)	**
Full adherence	133 (76.0)	5 (38.5)	
Disease control			
Suboptimal	20 (11.4)	7 (53.8)	***
Optimal	155 (88.6)	6 (46.2)	
Scarring progression	7 (4.0)	3 (23.1)	*
Developed VIN / vSCC during treatment	0 (0.0)	0 (0.0)	NA
Side effects[a]	13 (7.4)	2 (15.4)	NS
Erythema	12 (6.9)	1 (7.7)	
Dryness and irritability	1 (0.6)	1 (7.7)	

Abbreviations: IQR, interquartile range; NS, not significant; NA, not computed due to constant value; TCS, topical corticosteroids; VIN, vulval intraepithelial neoplasia; VLS, vulval lichen sclerosus; vSCC, vulval squamous cell carcinoma.

p-values: *$p < 0.05$, **$p < 0.01$, ***$p < 0.001$.

Australas J Dermatol. 2022;63:463–472.

Steroid Phobia in Patients With Vulvar Lichen Sclerosus

TABLE 2. TOPICOP-v Questions Ranked in Order of No. Responses Indicating Fear of TCS

Rank	Question	No. responses[a]	%
1	6. Using topical corticosteroids can lead to thin skin.	682/865	78.84
2	4. Topical corticosteroids damage your skin.	592/863	68.60
3	1. Topical steroids can be absorbed into the bloodstream.	552/858	64.34
4	9. I am afraid of applying too much corticosteroid.	500/864	57.87
5	12. I need reassurance about topical corticosteroids.	486/864	56.25
6	11. I stop topical corticosteroid treatment as soon as I feel better.	361/862	41.88
7	10. I wait as long as I can before I treat myself with topical corticosteroids.	342/863	39.63
8	7. I am afraid of putting topical corticosteroids on my vulva.	314/864	36.34
9	5. Topical corticosteroids will affect your future health negatively.	308/861	35.77
10	8. I do not know of any side effects, but I am still afraid of using topical corticosteroids.	254/860	29.53
11	2. Topical corticosteroids can lead to infections.	232/862	26.91
12	3. Topical corticosteroids can make you gain weight.	127/863	14.71

[a]Number of responses indicating "to some extent" or "absolutely".

J Low Genit Tract Dis 2023;27: 286–290)

Bescherming tegen invloeden van buitenaf: bij zwemmen (chloorwater), bij incontinentie (urine).

- Proshield plus

- Barriere creme

Pro-shield

Aldanex

Cicaplast Gel B5 van La Roce

Overige Crèmes;

Tena Proskin barrier crème

Cavilon barriere crème

Vaseline basis

Candida gesuperponeerd (vaak DM)

Loprox 2dd geïnfecteerde huid en 2 cm daaromheen 2 weken
Diflucan 150 mg did 1

FALEN BEHANDELING II

- TACROLIMUS 0,1% zalf: Start met tweemaal daagse applicatie,daarna intermitterend. Afhankelijk van het effect kan dan ook voor een éénmaal daagse dosering worden gekozen.

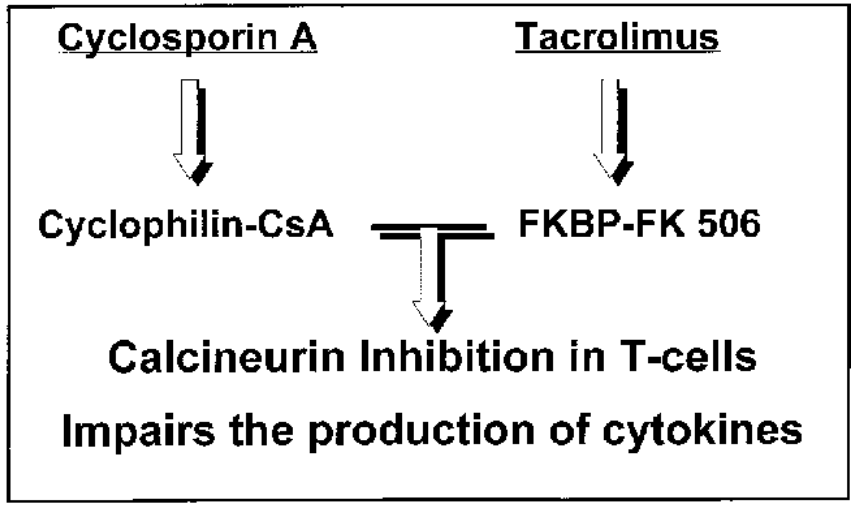

Treatment of Refractory Vulvar Lichen Sclerosus with Methotrexate

FIGURE 1. Case 1. Appearance of vulva before MTX (A), decreased erythema and edema with 7 months of treatment on 15 mg MTX (B), erosions and erythema present with 4 months of treatment after 20 mg MTX (C), and no erosions and decreased lichenification after 3 months of treatment with 22.5 mg MTX (D).

J Low Genit Tract Dis 2024;28: 202–204

Chirurgie

- Indien oppervlakkige dyspareunie tgv vernauwing introitus of vergroeide labia minora
- Verwijdings- of introitusplastiek

WAT KAN DE PATIENT DOEN

- DERMASILK INTIMO ONDERGOED
- LSEA VRIENDELIJKE FIETSZADELS
- RUWE EN WOLLEN KLEDIN VERMIJDEN

Geeft een sectio caesarea in vergelijking met een vaginale partus minder complicaties bij lichen sclerosus bij een zwangere vrouw en vice versa?

- Onduidelijk of vLS de risico's op rupturen verhoogd, echter zouden perineale massage en warme kompressen het risico op rupturen verlagen en wordt dit daarom aangeraden
- Geen absolute contra-indicatie voor een vaginale partus, echter moet vLS worden meegenomen in het bespreken van het bevalplan bij iedere zwangere vrouw met vLS en m.b.v. shared-decision making moet er een plan worden opgesteld

Overige aanbevelingen:

- Continueren van corticosteroïden zalf tijdens zwangerschap en eventueel borstvoeding
- Aanbieden van verwachtingsmanagement en informatie over zwangerschap, bevalling en de postpartum periode bij vLS en veranderingen in ernst van symptomen
- Zorgverleners moeten actief betrokken blijven in de postpartum periode wegens een verhoogd risico op postpartum depressie

Prolaps

Casus

61-jarige vrouw presenteert zich met urineverlies en een zwaar gevoel onderin de buik.

Fietsen en wandelen geeft ongemak



Klachten passend bij prolaps

1. Mictie

- Verhoogde aandrang
- Residuale mictie
- Recidiverende UWI's

Urineverlies niet persé
Wel gerelateerd

2. Defecatie

- Obstructieve defecatie
- Persen bij normale consistentie
- Residu gevoel

Incontinentie niet persé
Wel gerelateerd

3. Prolaps

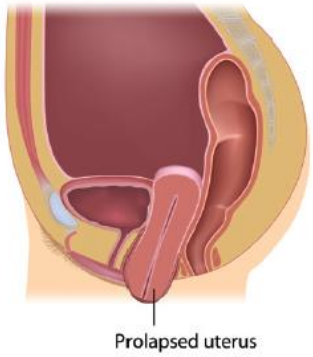

- Iets naar buiten voelen/zien komen
- Balgevoel
- Zwaar onderbuik gevoel
- Ongemak bij zitten/fietsen

4. Seks

- Vrijen lukt niet goed
- Zit in de weg
- Ongemakkelijk gevoel

NB: een prolaps doet **geen** pijn!

Patiënte vertelt

- Er komt iets uit van onderen en dat zit haar in de weg
- Ze kan bij aandrang nauwelijks ophouden; verliest al onderweg naar toilet
- Defecatie gaat goed, maar soms residuaal gevoel
- Durft niet meer goed te vrijen en voelt het ook met bukken en fietsen



U denkt aan een prolaps

Anatomie bij prolaps

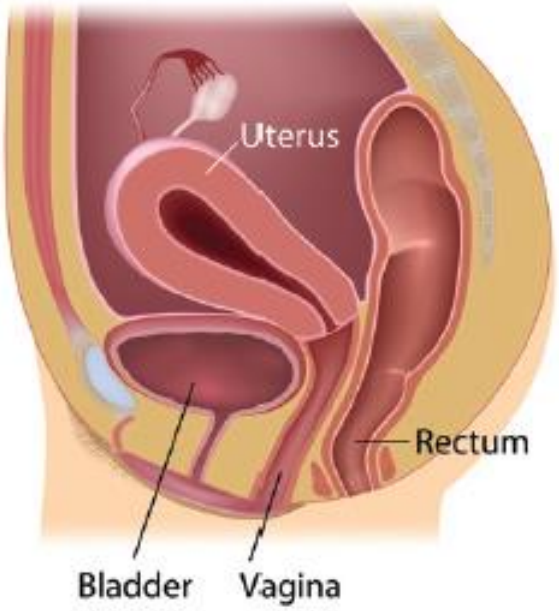

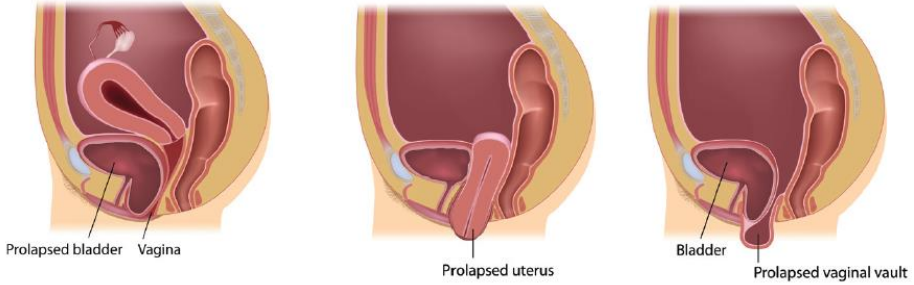

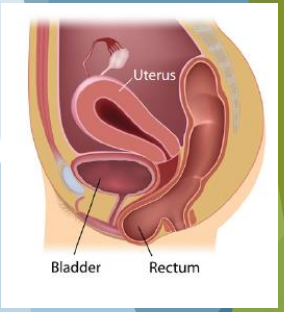

Prolaps voorste compartiment

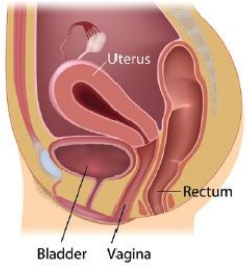

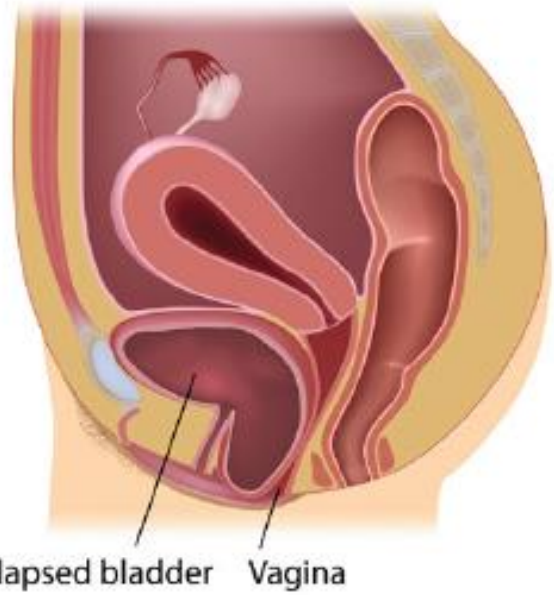

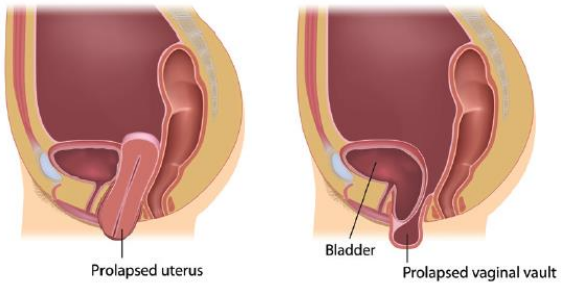

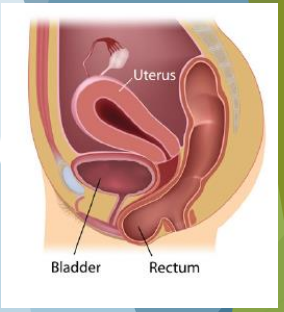

Prolaps middelste compartiment

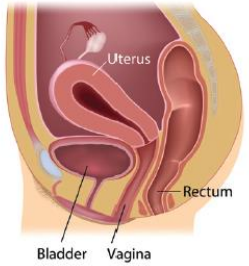

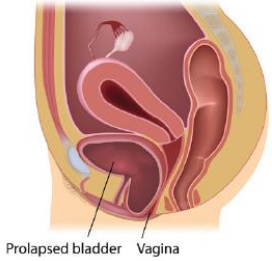

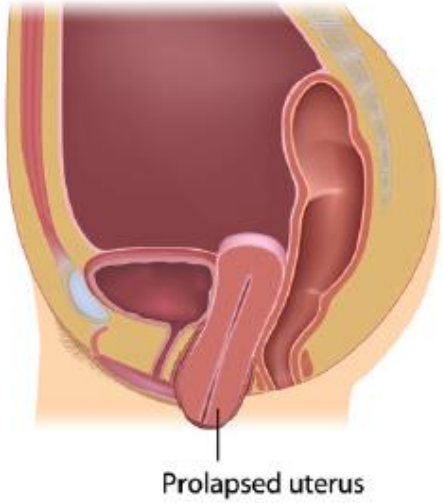

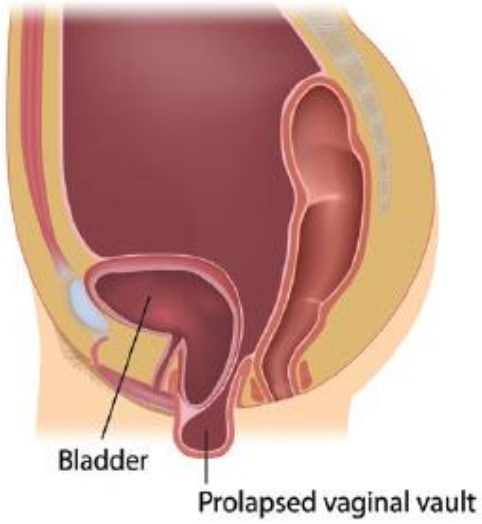

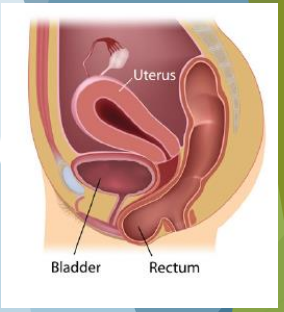

Prolaps achterste compartiment

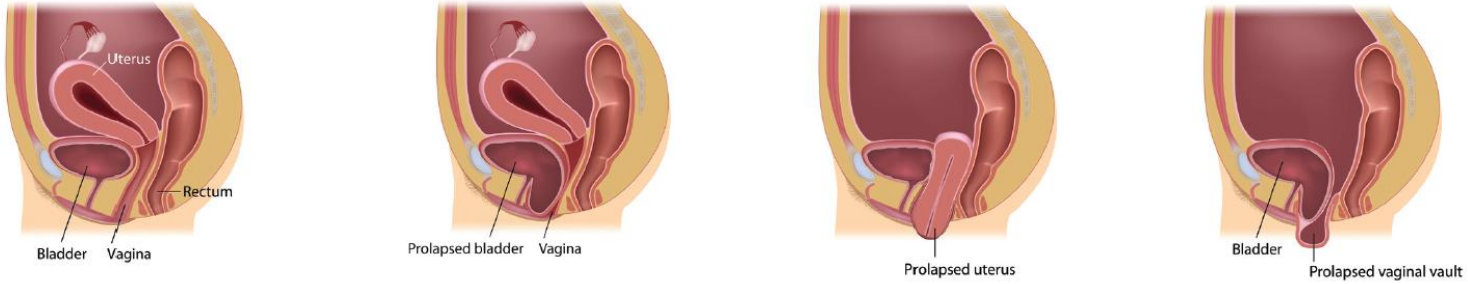

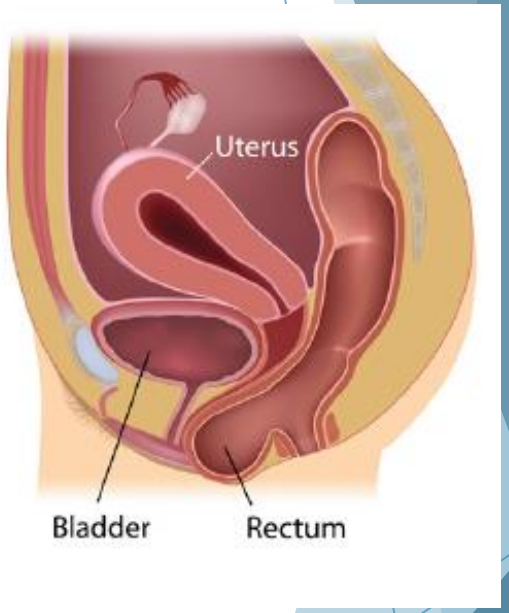

Hoe vaak komt een prolaps voor?

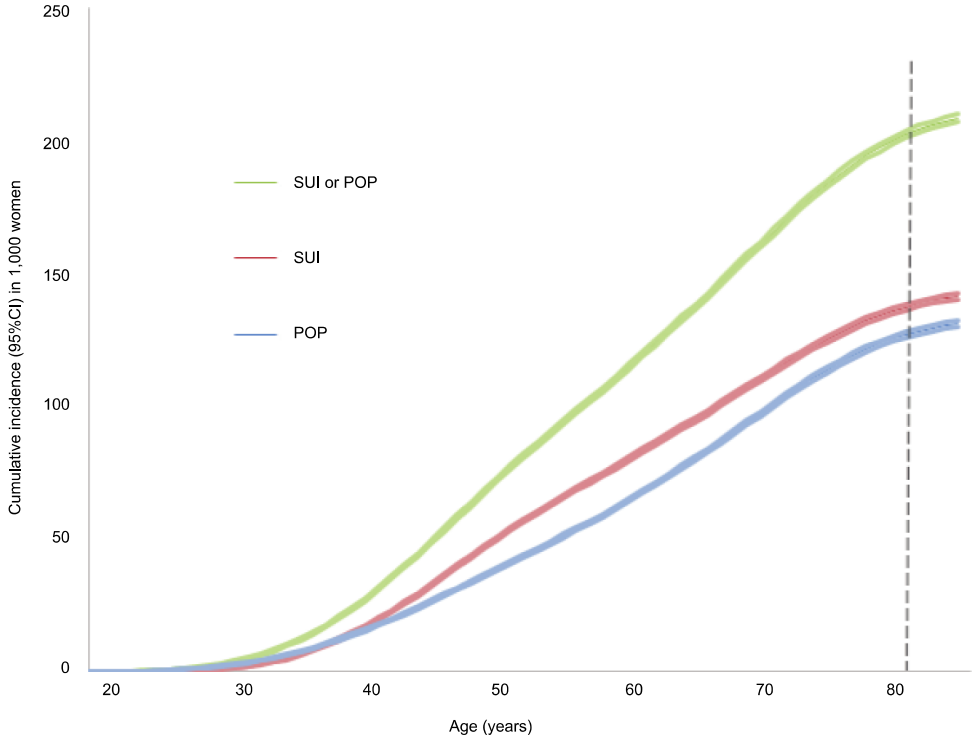

- Incidentie prolaps stadium 2 of meer:
  40% >45 jaar
- Niet altijd symptomatisch
- Life time risk voor POP chirurgie: 11-19%
- Herhalingsrisico na OK: 30%

Risicofactoren

- Leeftijd
- Pariteit
- Obesitas
- Fysiek zwaar werk
- POP in voorgeschiedenis
- COPD / roken / chronisch hoesten ?
- ~~Hysterectomie~~

Veroudering in NL

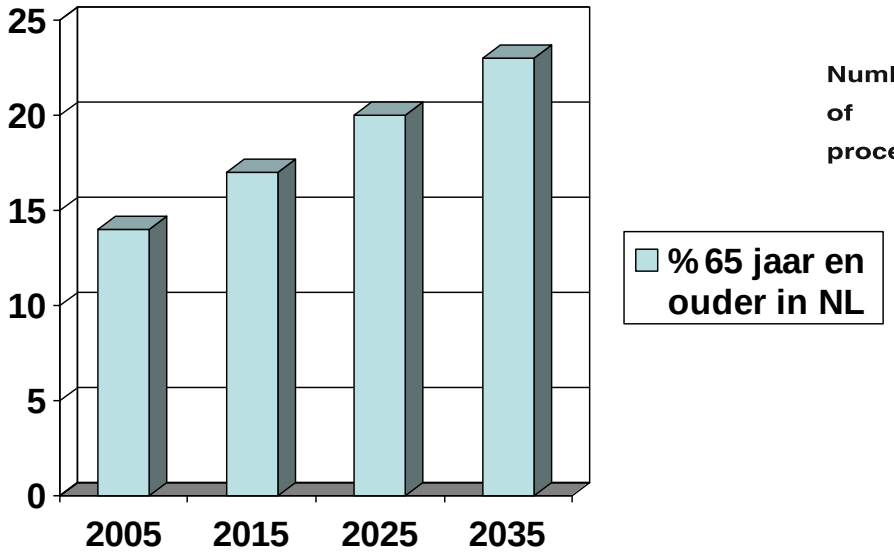

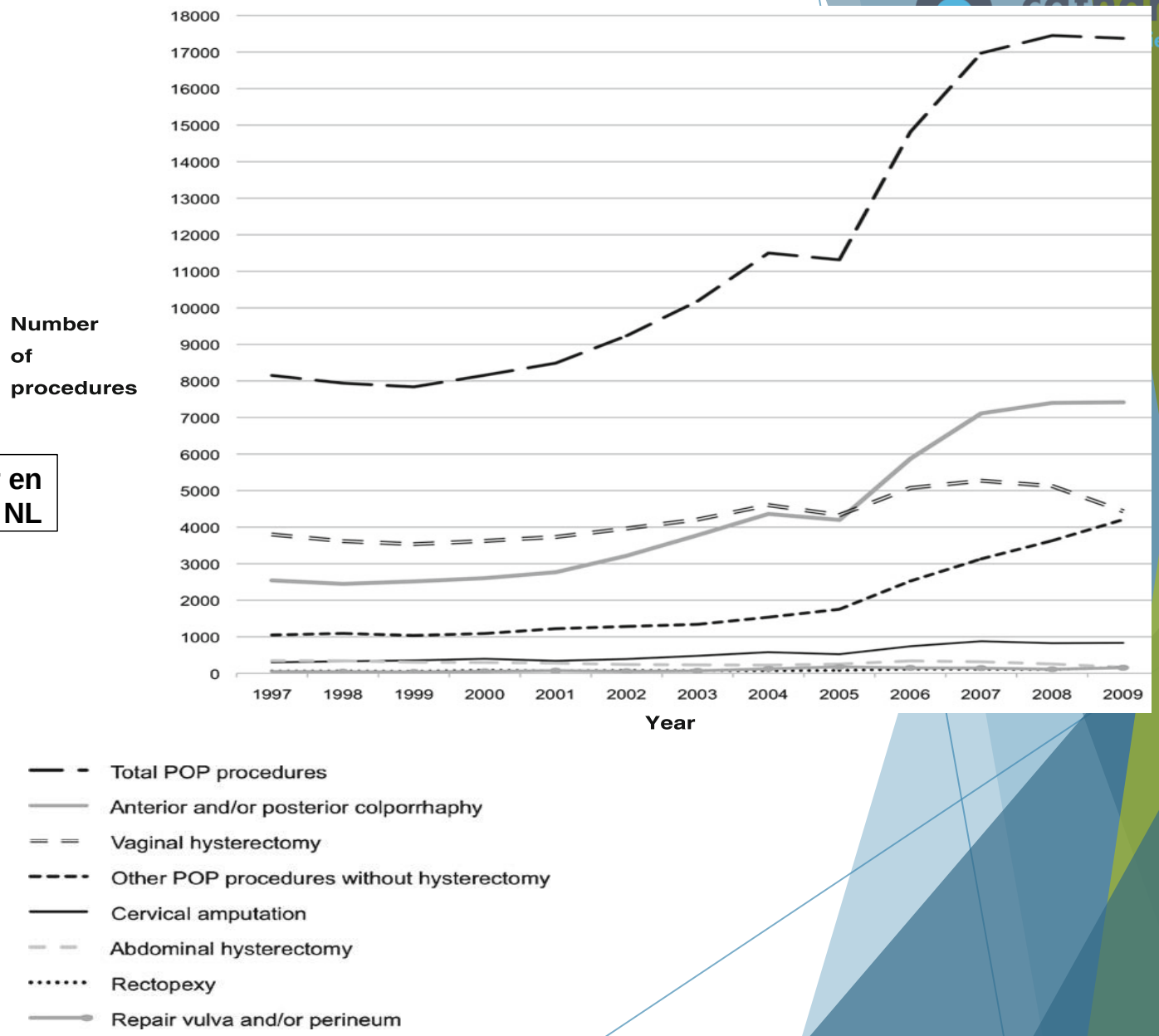

Fig. 1 Registered pelvic organ prolapse (POP) procedures performed because of uterovaginal prolapse from 1997 to 2009

Lichamelijk onderzoek

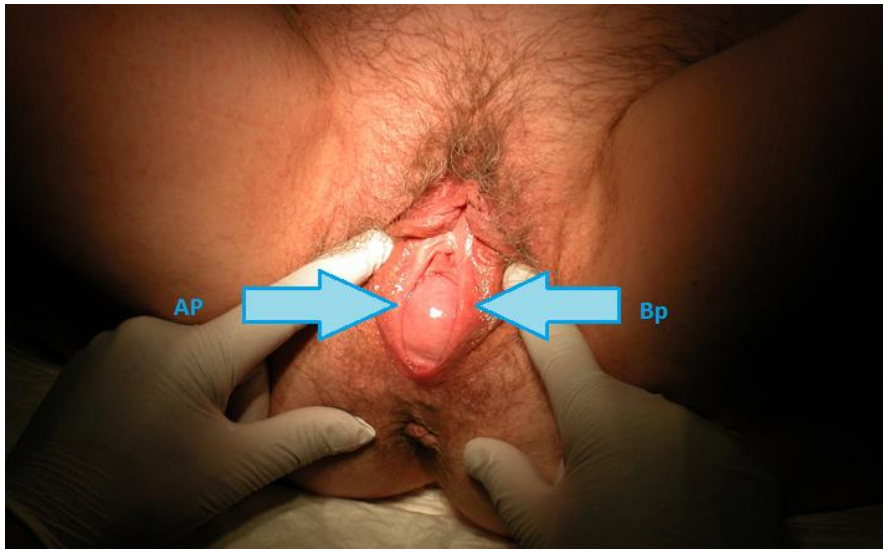

- Inspectie onder valsalva: prolaps zichtbaar. Stresstest negatief.
- Palpatie: coördinatie bekkenbodem matig; tonus zwak. Geen pijn.
- Speculum onderzoek: prolaps posterior, uterus zakt ook mee

POP-Q classificatie

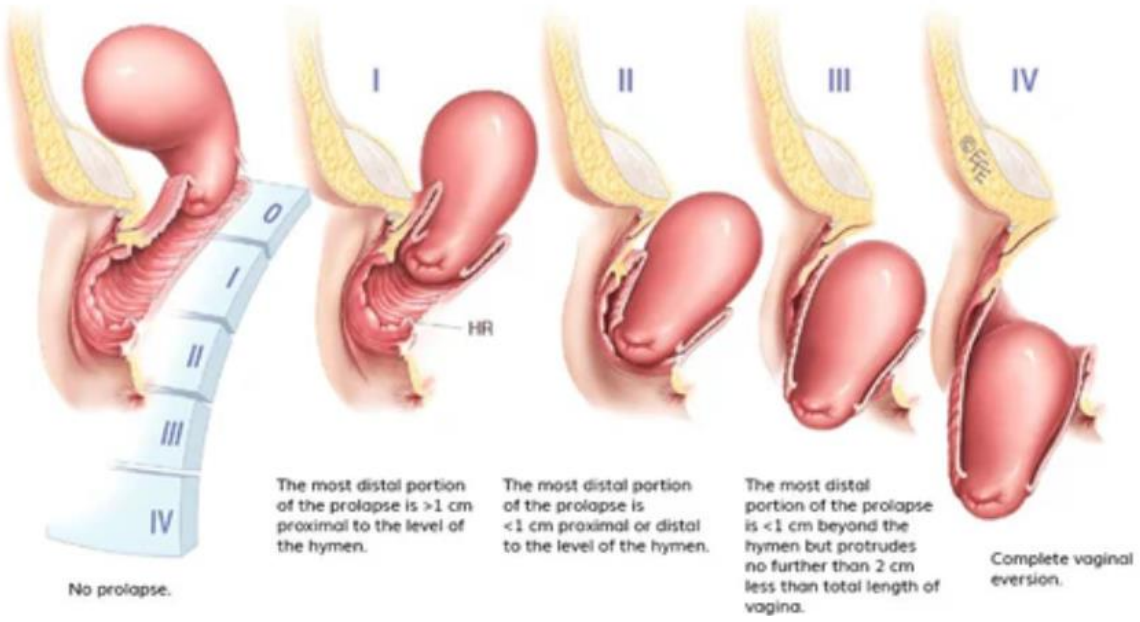

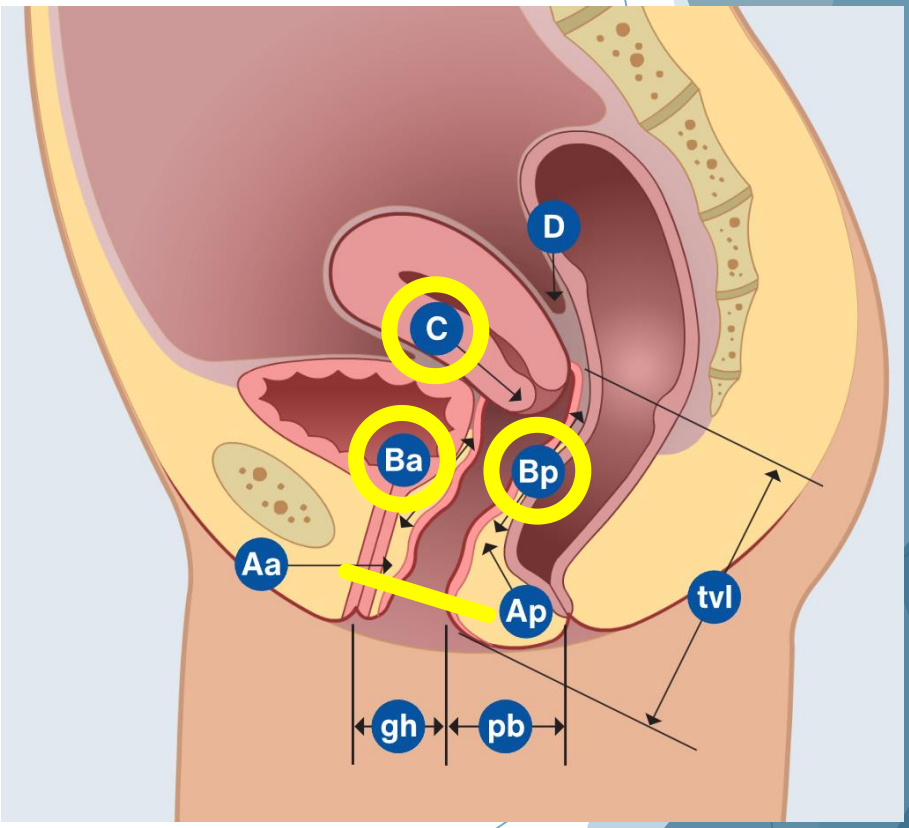

Prolaps in beeld – foto 1

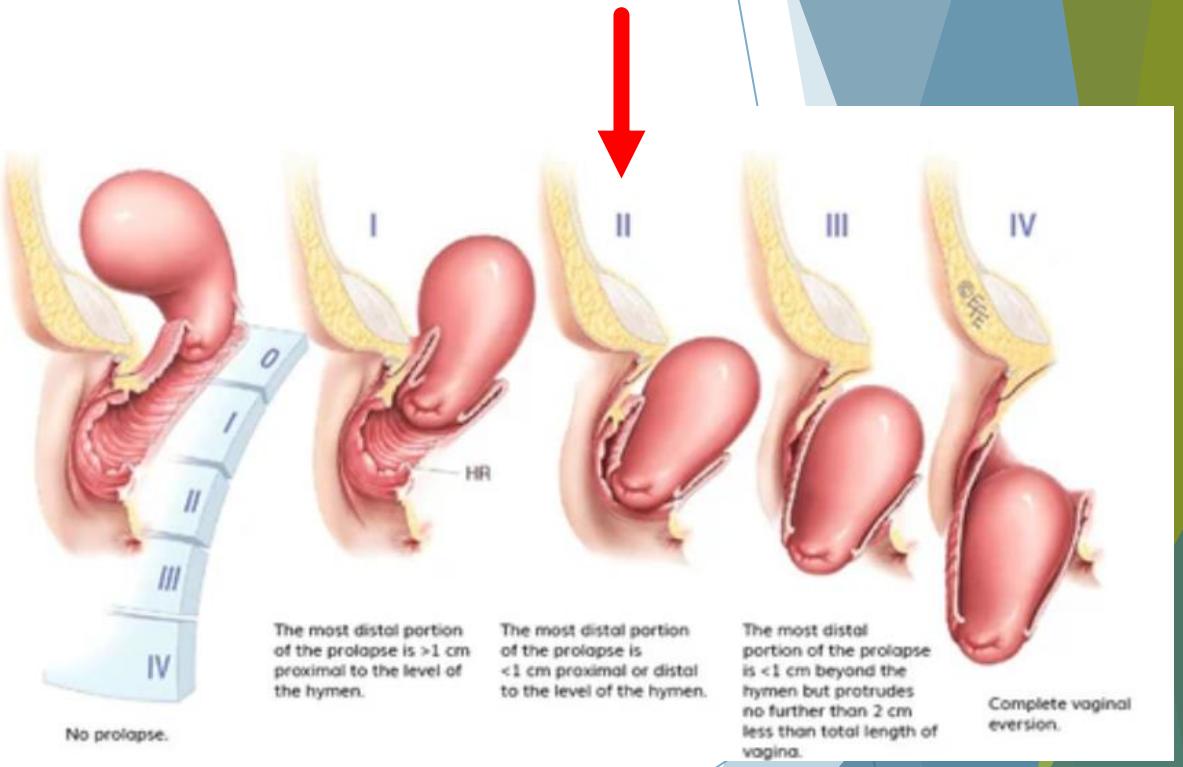

Prolaps in beeld – foto 2

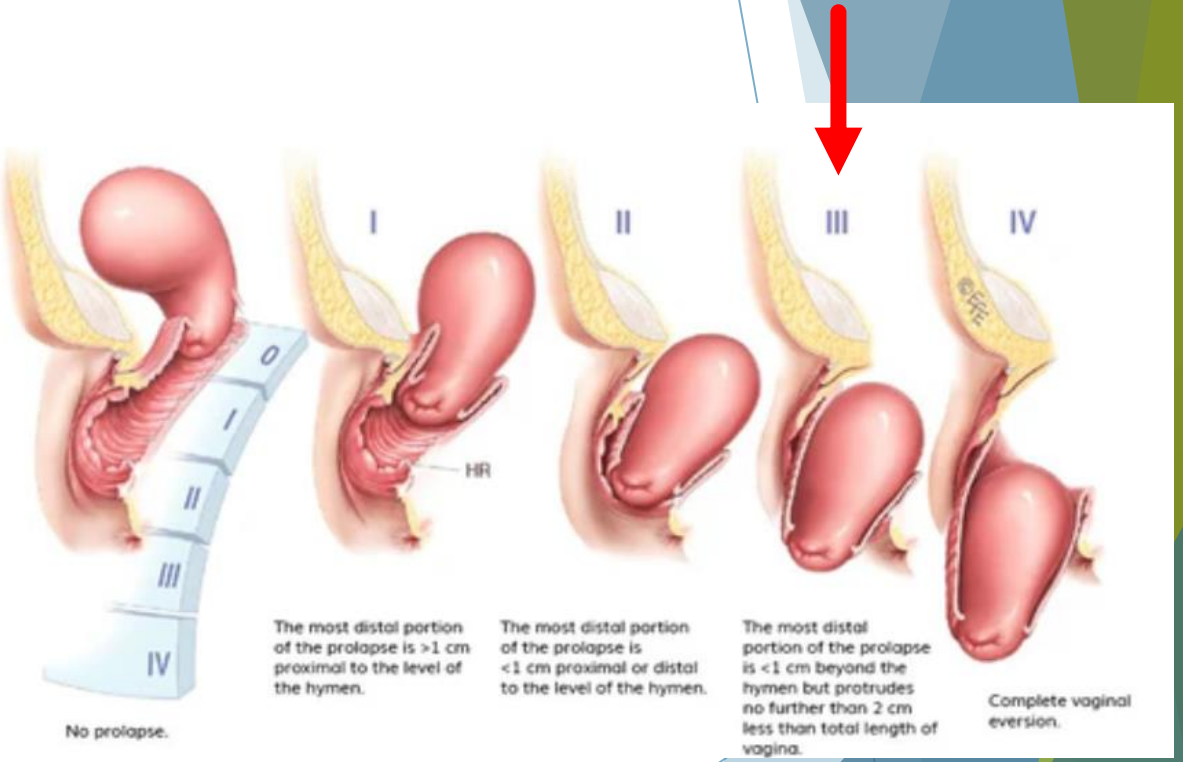

Prolaps in beeld – foto 3

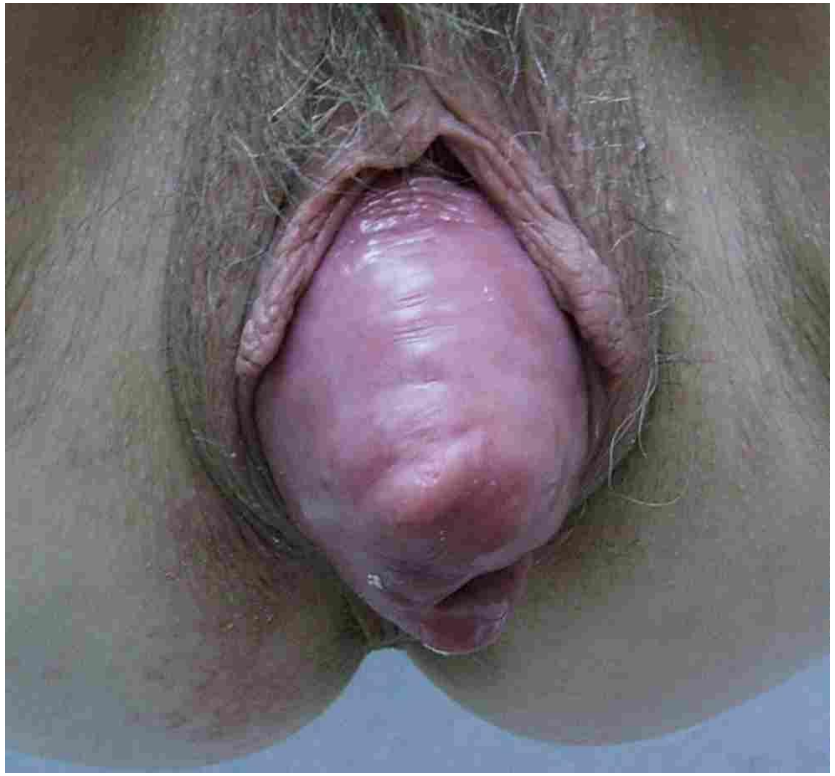

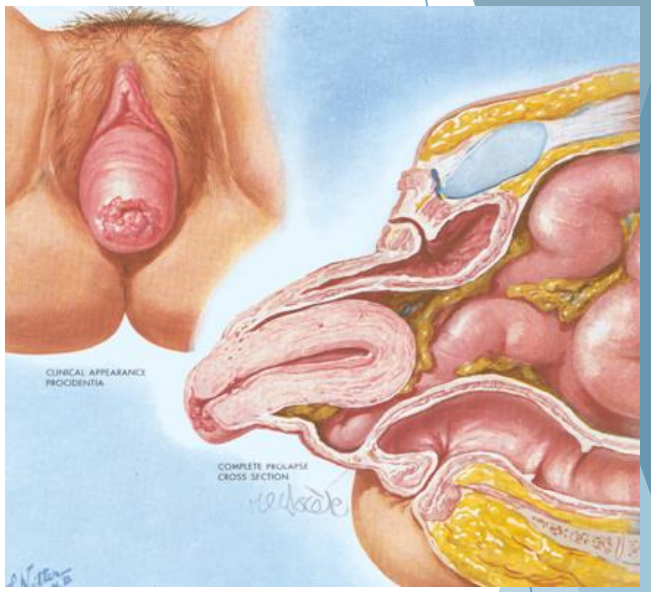

Terug naar onze patiënte

61-jarige patiënte met prolapsklachten en urge urine incontinentie

Bij lichamelijk onderzoek een prolaps posterior stadium 2
en descensus uteri

Ze wil graag een behandeling

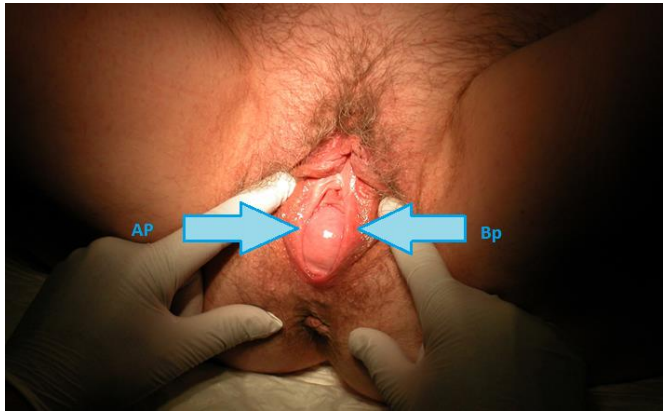



Wat zijn de opties?

- Expectatief
- Lifestyle adviezen
- Bekkenfysiotherapie
- Pessariumtherapie
- Operatie

- Afvallen bij overgewicht
- Stoppen met roken
- Geen zware dingen tillen
- Persen bij ontlasting voorkomen: vocht, vezels, bewegen, eventueel laxantia

Hoe verwijs

defysiotherapeut.com/zorgzoeker/

il - Carolien Ve... | Google Agenda | WhatsApp | Mijn Drive - Google... | CZE thuis inloggen | Rooster CZE] | MMC Desktop | PubMed | Prime Video | Films,... | Adobe Acrobat | Free YouTube Video...

de Fysiotherapeut

fysiotherapie | klachten | verzekering | specialisme | geschillen | zoeken...

defysiotherapeut.com

il - Carolien Ve... | Google Agenda | WhatsApp | Mijn D

de Fysiotherapeut

Boulderen: een uitdagende sp

Zorgzoeker

Postcode of plaats: 5611 KG

Aandoening specifiek/organisatie: Maak een keuze

OF

Beroepsgroep: Fysiotherapeut

Specialisme: Bekkenfysiotherapie

Kwaliteitsnetwerk: Maak een keuze

Netwerk: Maak een keuze

- Algemene fysiotherapie
- Bekkenfysiotherapie
- Geriatriefysiotherapie
- Kinderfysiotherapie
- Leefstijlcoach fysiotherapie
- Longfysiotherapie

LIJST | KAART

BEKIJKEN

nfysiotherapie

Geen afbeelding beschikbaar

Claire Vrielink 2,9 km

Fysiotherapeut

Bekkenfysiotherapie Boskant

Specialismen

Algemene fysiotherapie | Bekkenfysiotherapie

BEKIJKEN

catharina
een samenvoeg ziekenhuis



Feit of Fabel: een pessarium

- Bij een totaalprolaps heeft een pessarium geen zin ✗
- De leeftijdsgrens voor het aanmeten van een pessarium is 50 jaar ✗
- Een pessarium is minder succesvol bij een achterwandprolaps of na een hysterectomie ✓
- De meest voorkomende reden voor falen van pessariumtherapie is fluorklachten ✗
- Met een pessarium in kan je coïtus hebben ✓

Pessarium

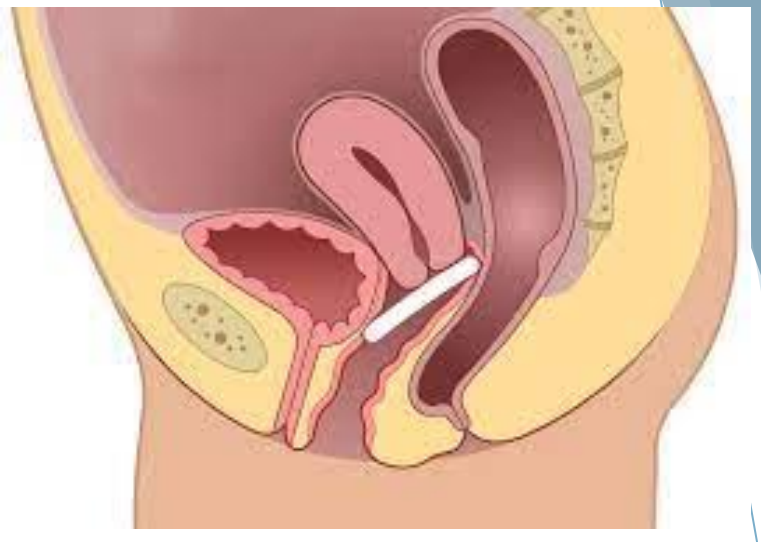

Succes

- Tussen 50 – 80% na 1 jaar
  - Vermindering prolapsklachten
  - Verbetering kwaliteit van leven
  - Verbetering van body image
  - Verbetering mictieklachten / urine-incontinentie

Nadelen

- Fluorklachten
- Decubitus, bloedverlies
- Pijn
- Obstipatie

Pessarium aanmeten

Hoe meet je dit aan?

- Pas set
- Met wijs- en middelvinger breedte van vagina meten
- Als het pessarium achter het os pubis past is het goed
- Als het bij valsalva niet direct eruit komt is het goed

Maar welke vorm dan?

Stap 1

Open ring

Stap 2

Shaatz

Stap 3

Seksueel actief: Kubus

Niet seksueel actief: Gelhorn

Pessarium therapie

Succesvolle “fitting” bij 85%

Risicofactoren voor “unsuccessful fitting”

- Korte vagina (<6 cm)
- Wijde genitale hiatus (>5 cm)
- Achterwandprolaps
- Stress incontinentie
- Prolapschirurgie i.a.
- Hysterectomie i.a.

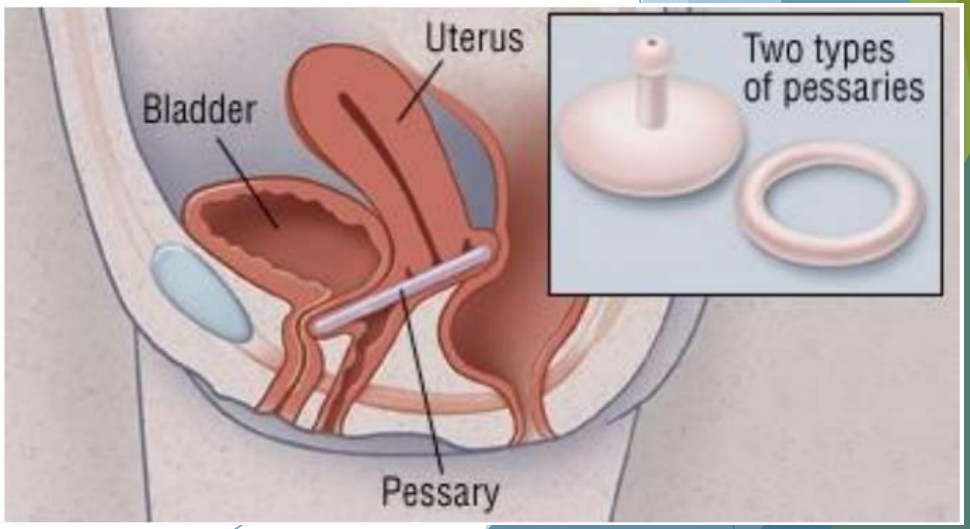

Frequentie controles

Advies:

- Streven naar zelfmanagement

Recent onderzoek van NL bodem laat zien dat ~80% vd vrouwen dit kan!

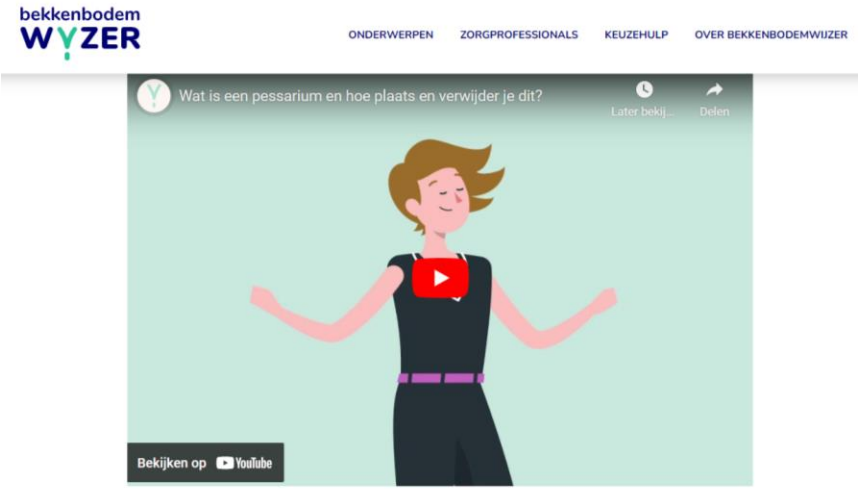

- Ringcontroles afhankelijk van klachten 3-6 maanden

Ze komt terug

Ik heb soms een klein beetje bloedverlies en stinkende afscheiding.

Wat nu?

LO: riekende fluor en bloedende decubitus

Beleid:

- Ring 2-4 weken uitlaten
- Synapause/vagifem



Bij de volgende controle heeft ze genoeg van de ring en wil ze naar de gynaecoloog



Patiënte komt bij de gynaecoloog

- LO: POP-Q, voorwandstadium 3, met een decensus uteri st 2.
- Bekkenfysiotherapie al gedaan
- Pessarium niet tevreden mee

Aa 2 anterior wall	Ba 2 anterior wall	C -1 cervix or cuff
gh 4 genital hiatus	pb 3 perineal body	tvl 10 total vaginal length
Ap -3 posterior wall	Bp -3 posterior wall	D -3 posterior fornix

Stage 3
Leading edge: **Anterior Wall**

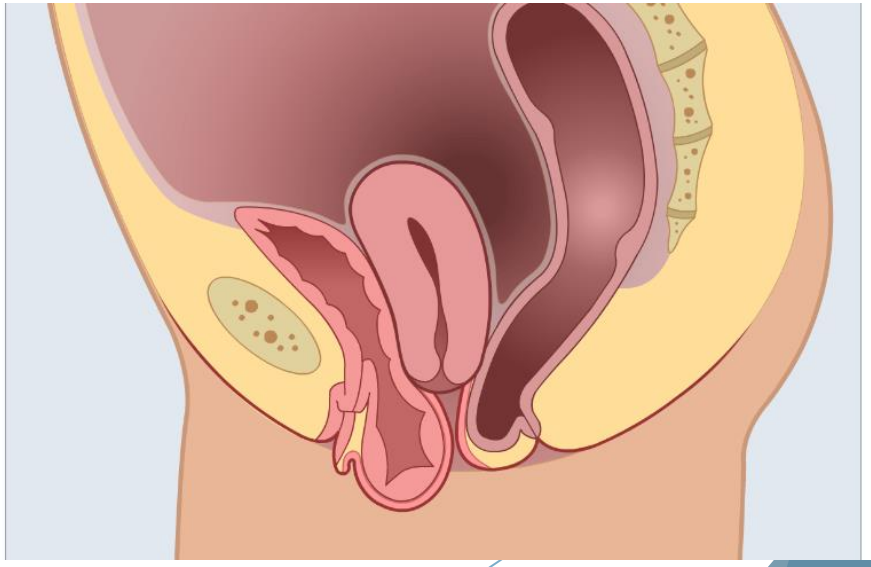



Operatie!

Voorste compartiment

Voorwandplastiek

3e lijns recidief chirurgie: Intravaginale mesh anterior

Middelste compartiment

Manchester Fothergill

Sacrospinale fixatie

Vaginale hysterectomie met McCall culdoplastie

Laparoscopische sacrocolpopexie

Laparoscopische sacro-uteriene ligament suspensie

Achterste compartiment

Achterwandplastiek
Enterocèle plastiek

3e lijns recidief chirurgie: Intravaginale mesh posterior

Weetjes over prolapschirurgie

- Meeste ingrepen zijn tegenwoordig in dagbehandeling
- Recidief percentages tot 30% worden beschreven
- Complicatie risico laag maar loopt op bij recidief chirurgie
- Meest voorkomende complicaties: urineweginfectie (gaat vaak via de huisarts) en urineretentie waarvoor soms kortdurend zelfcatheterisatie
- Na sacrospinale fixatie: pijn in de rechterbil
- Stress-incontinentie de novo

Operatie

- Ze krijgt een Manchester Fothergill + voorwandplastiek
- Nacontrole: heel blij! Balgevoel is helemaal weg en plassen gaat makkelijker
- Retour 1e lijn



Zorgpad bekkenbodemzorg

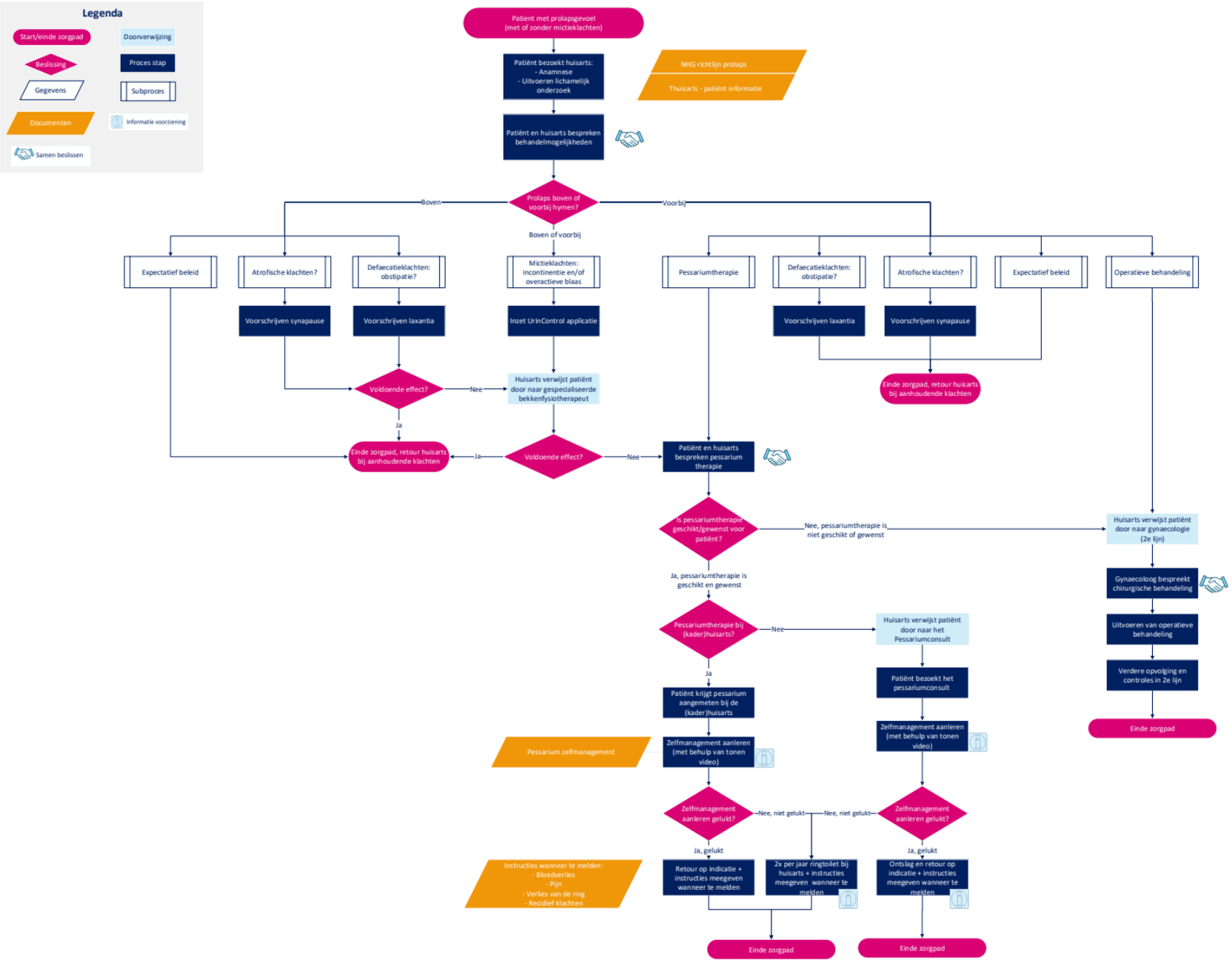

Zorgpad bekkenbodemzorg

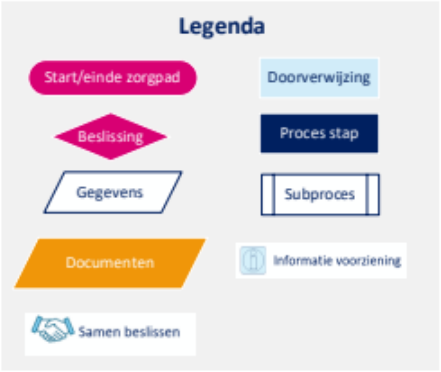

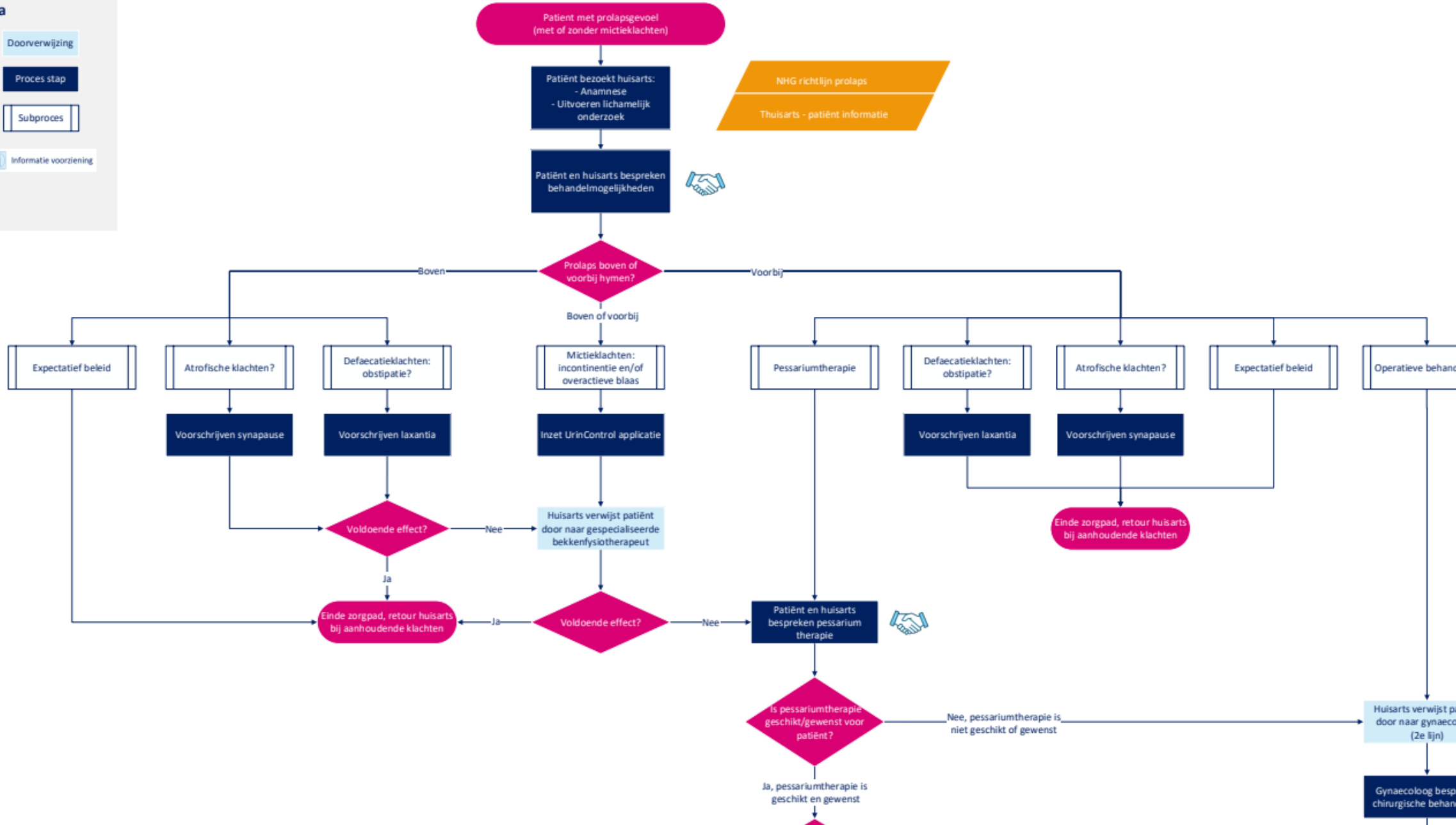

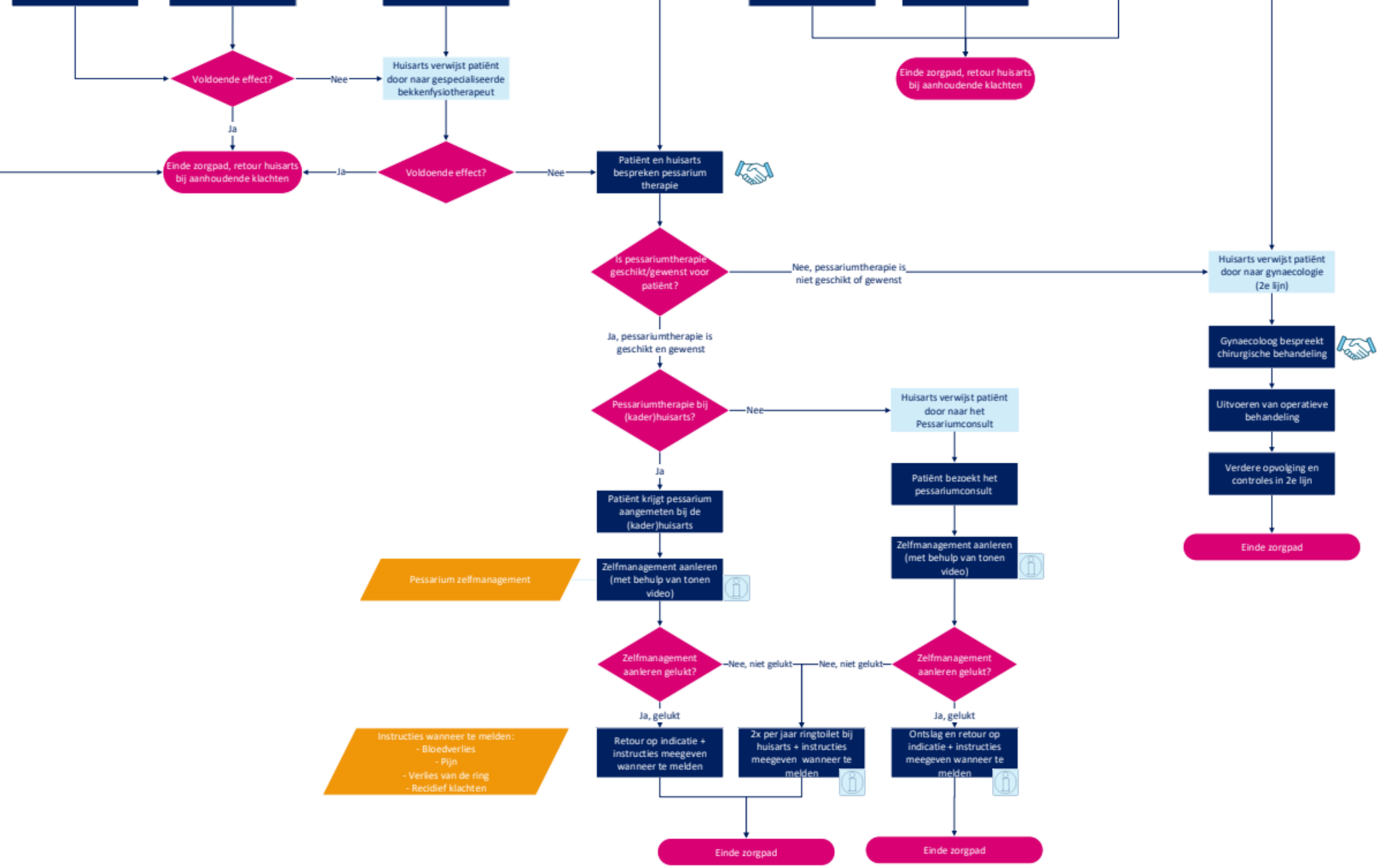
Voldoende effect?
Nee
Huisarts verwijst patiënt door naar gespecialiseerde bekkenfysiotherapeut
Ja
Einde zorgpad, retour huisarts bij aanhoudende klachten
Ja
Voldoende effect?
Nee
Einde zorgpad, retour huisarts bij aanhoudende klachten
Patiënt en huisarts bespreken pessarium therapie
Is pessariumtherapie geschikt/gewenst voor patiënt?
Nee, pessariumtherapie is niet geschikt of gewenst
Huisarts verwijst patiënt door naar gynaecologie (2e lijn)
Gynaecoloog bespreekt chirurgische behandeling
Uitvoeren van operatieve behandeling
Verdere opvolging en controles in 2e lijn
Einde zorgpad
Ja, pessariumtherapie is geschikt en gewenst
Pessariumtherapie bij (kader)huisarts?
Nee
Huisarts verwijst patiënt door naar het Pessariumconsult
Patiënt bezoekt het pessariumconsult
Zelfmanagement aanleren (met behulp van tonen video)
Ja
Patiënt krijgt pessarium aangemeten bij de (kader)huisarts
Pessarium zelfmanagement
Zelfmanagement aanleren (met behulp van tonen video)
Zelfmanagement aanleren gelukt?
Nee, niet gelukt
Nee, niet gelukt
Zelfmanagement aanleren gelukt?
Ja, gelukt
Ja, gelukt
Instructies wanneer te melden:
- Bloedverlies
- Pijn
- Verlies van de ring
- Recidief klachten
Retour op indicatie + instructies meegeven wanneer te melden
2x per jaar ringtoilet bij huisarts + instructies meegeven wanneer te melden
Ontslag en retour op indicatie + instructies meegeven wanneer te melden
Einde zorgpad
Einde zorgpad

Follow-up ovariumcystes

Een asymptomatische cyste als toevalsbevinding

- Ovariumcystes komen vaak voor
- Meestal asymptomatisch
- Meestal benigne maar niet altijd
- Dus wanneer verwijzen en wanneer follow-up?

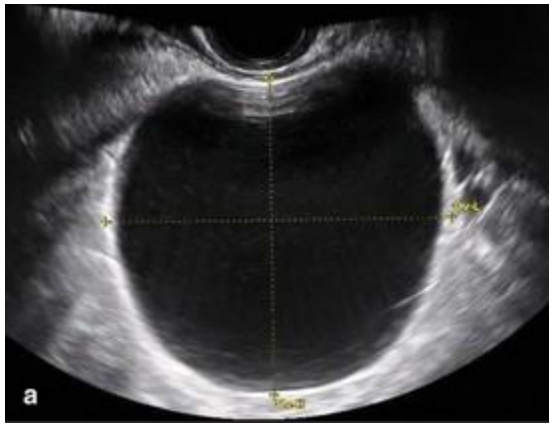

A

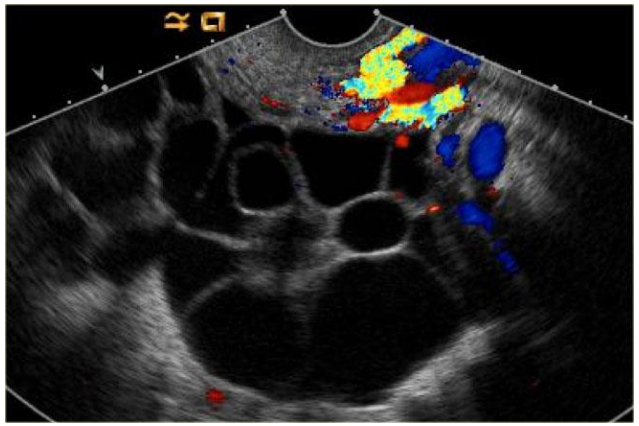

B

C

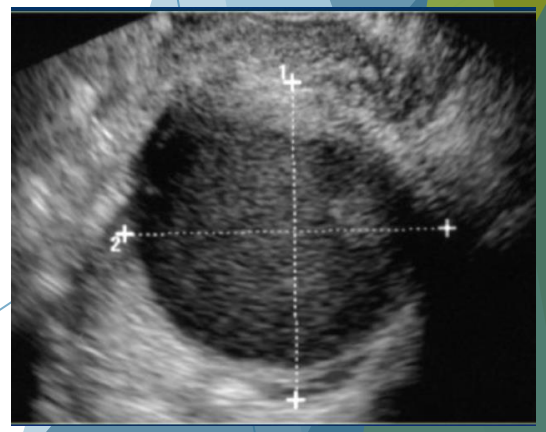

D

De richtlijn: flowcharts

- https://richtlijnendatabase.nl/gerelateerde_documenten/file/3511/1/Flowcharts.pdf

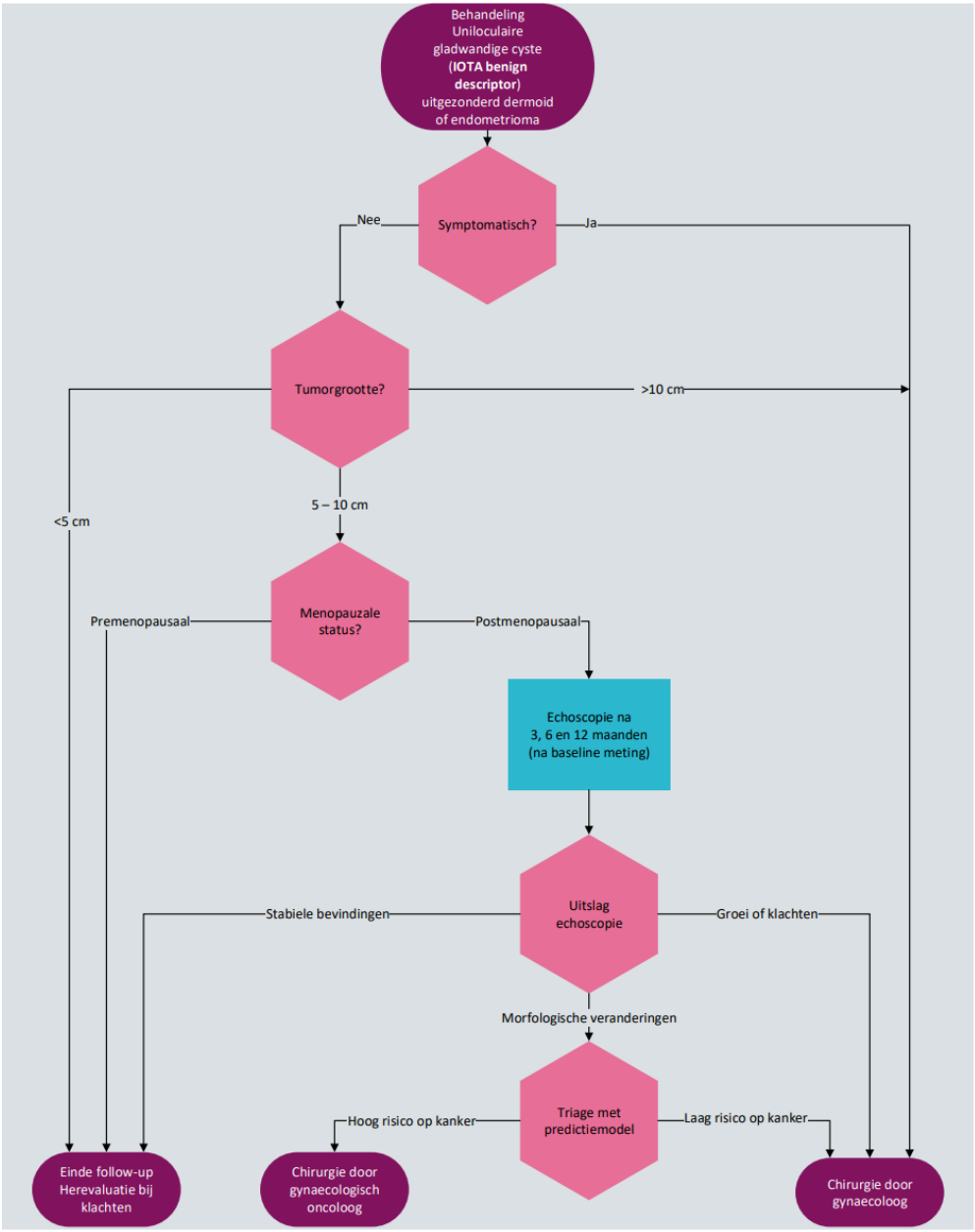

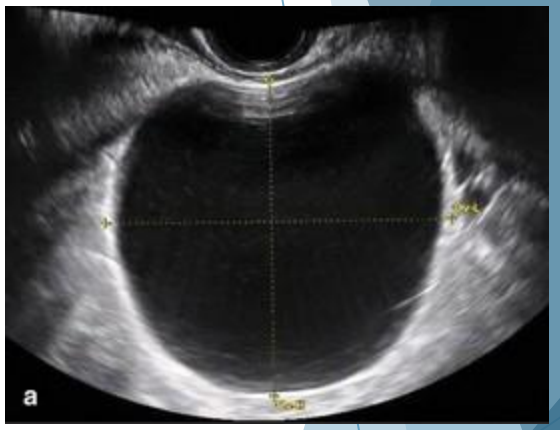

nvog NEDERLANDSE VERENIGING VOOR OBSTETRIE & GYNAECOLOGIE

Initiatiefnemende vereniging

NB1: Dit stroomschema hoort bij de module 'Follow-up duur benigne ovarium cyste' van richtlijn 'Het vergrote ovarium'. Lees altijd de overwegingen en aanbevelingen van de betreffende module voor nuances, eventuele afwijkende situaties en extra achtergrondinformatie.

NB2: Betrek de patiënt bij de besluitvorming.

Federatie Medisch Specialisten

Ontwikkeld door het Kennisinstituut van de Federatie Medisch Specialisten

©2020 Versie 2 (14-05-2020)

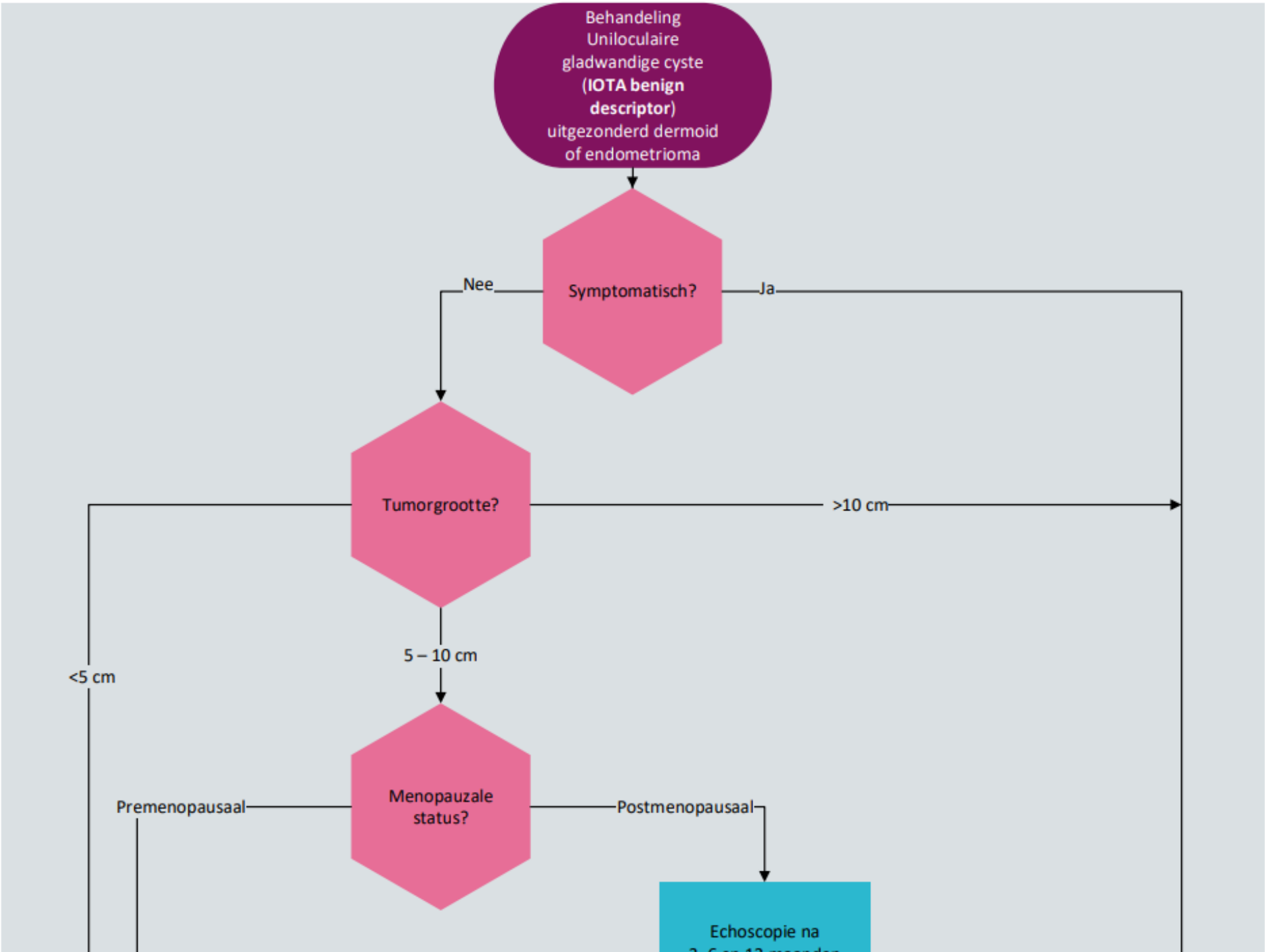
Behandeling
Uniloculaire
gladwandige cyste
(IOTA benign
descriptor)
uitgezonderd dermoid
of endometrioma
Symptomatisch?
Nee
Ja
Tumorgrootte?
>10 cm
<5 cm
5 – 10 cm
Menopauzale
status?
Premenopausaal
Postmenopausaal
Echoscopie na

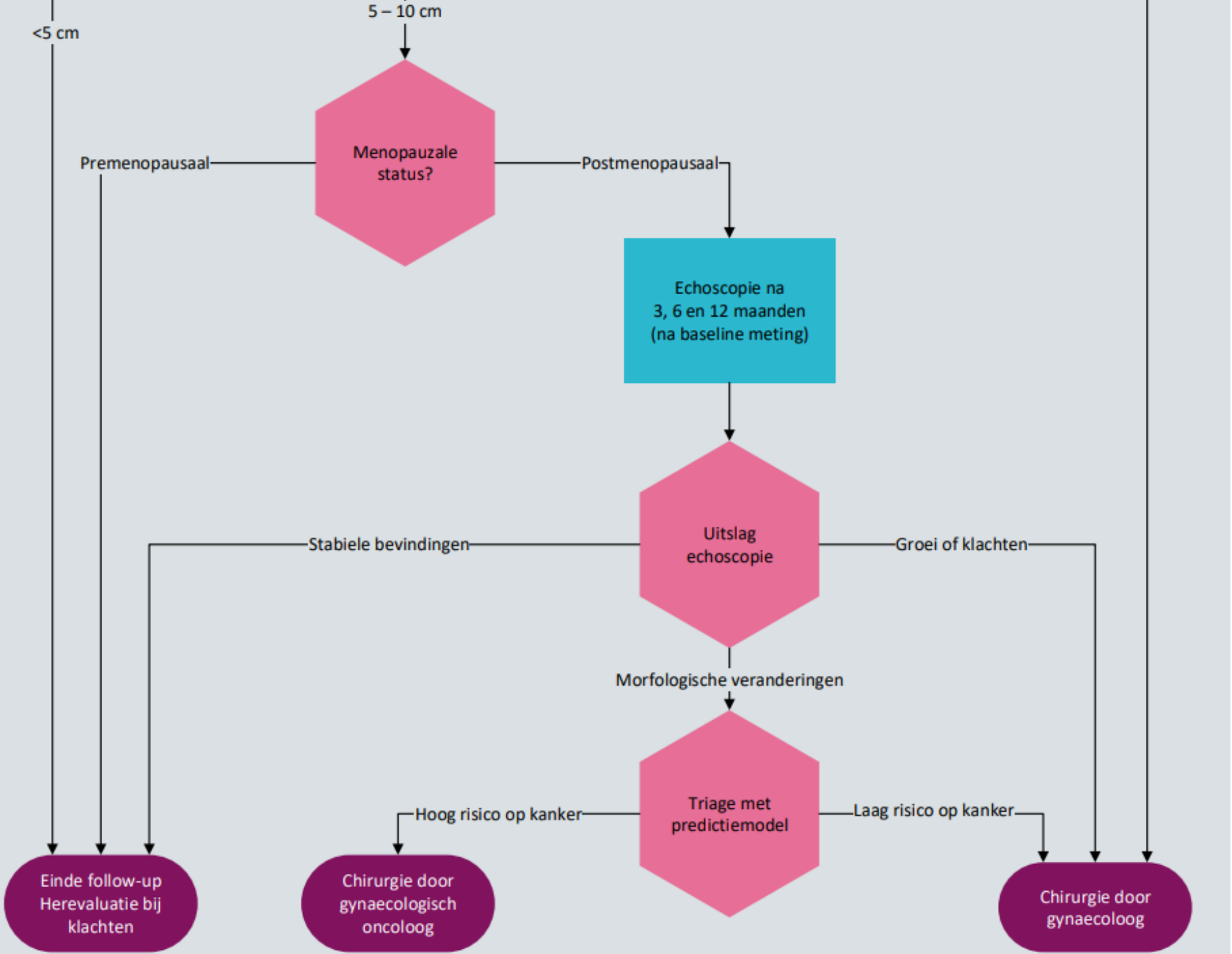
5 – 10 cm
<5 cm
Menopauzale status?
Premenopausaal
Postmenopausaal
Echoscopie na 3, 6 en 12 maanden (na baseline meting)
Uitslag echoscopie
Stabiele bevindingen
Groei of klachten
Morfologische veranderingen
Triage met predictiemodel
Hoog risico op kanker
Laag risico op kanker
Einde follow-up Herevaluatie bij klachten
Chirurgie door gynaecologisch oncoloog
Chirurgie door gynaecoloog

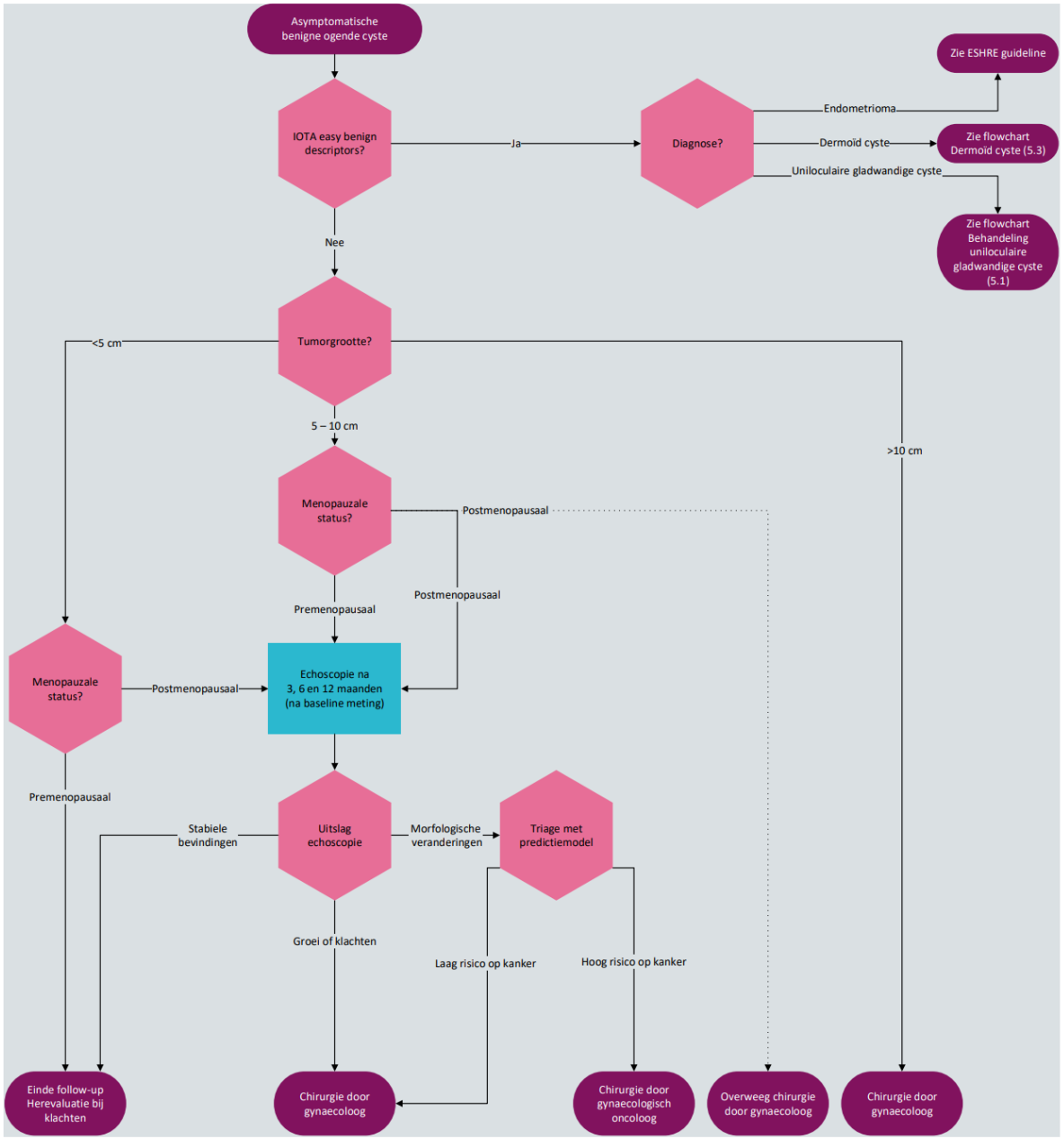

nvog NEDERLANDSE VERENIGING VOOR OBSTETRIE & GYNAECOLOGIE

Initiatiefnemende vereniging

NB1: Dit stroomschema hoort bij de module 'Follow-up duur benigne ovarium cyste' van richtlijn 'Het vergrote ovarium'. Lees altijd de overwegingen en aanbevelingen van de betreffende module voor nuances, eventuele afwijkende situaties en extra achtergrondinformatie.

NB2: Betrek de patiënt bij de besluitvorming.

Federatie Medisch Specialisten

Ontwikkeld door het Kennisinstituut van de Federatie Medisch Specialisten

©2020 Versie 2 (14-05-2020)

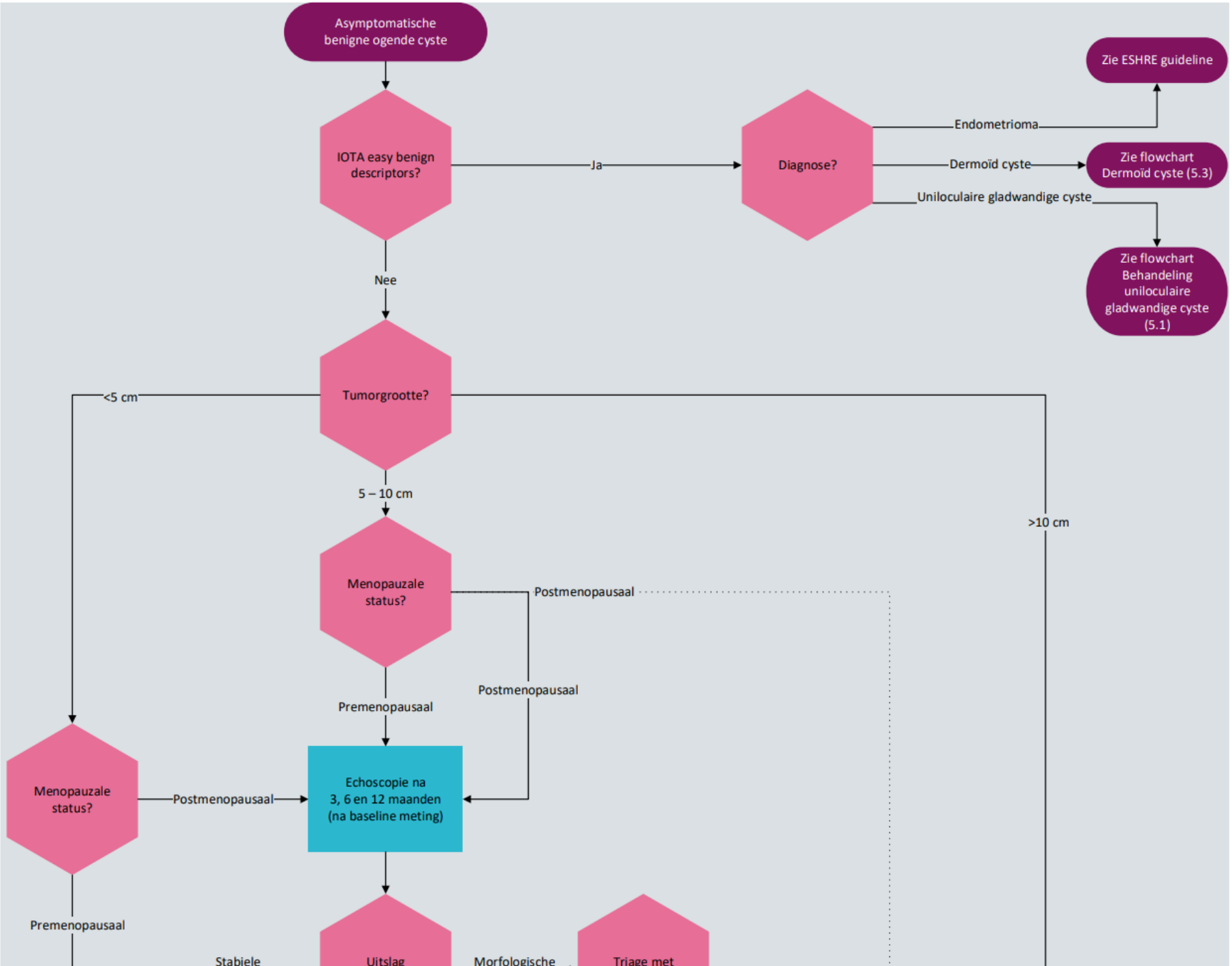
Asymptomatische benigne ogende cyste
IOTA easy benign descriptors?
Ja
Diagnose?
Endometrioma
Zie ESHRE guideline
Dermoïd cyste
Zie flowchart Dermoïd cyste (5.3)
Uniloculaire gladwandige cyste
Zie flowchart Behandeling uniloculaire gladwandige cyste (5.1)
Nee
Tumorgrootte?
<5 cm
5 – 10 cm
>10 cm
Menopauzale status?
Postmenopausaal
Premenopausaal
Postmenopausaal
Menopauzale status?
Postmenopausaal
Echoscopie na 3, 6 en 12 maanden (na baseline meting)
Premenopausaal
Stabiele
Uitslag
Morfologische
Triage met

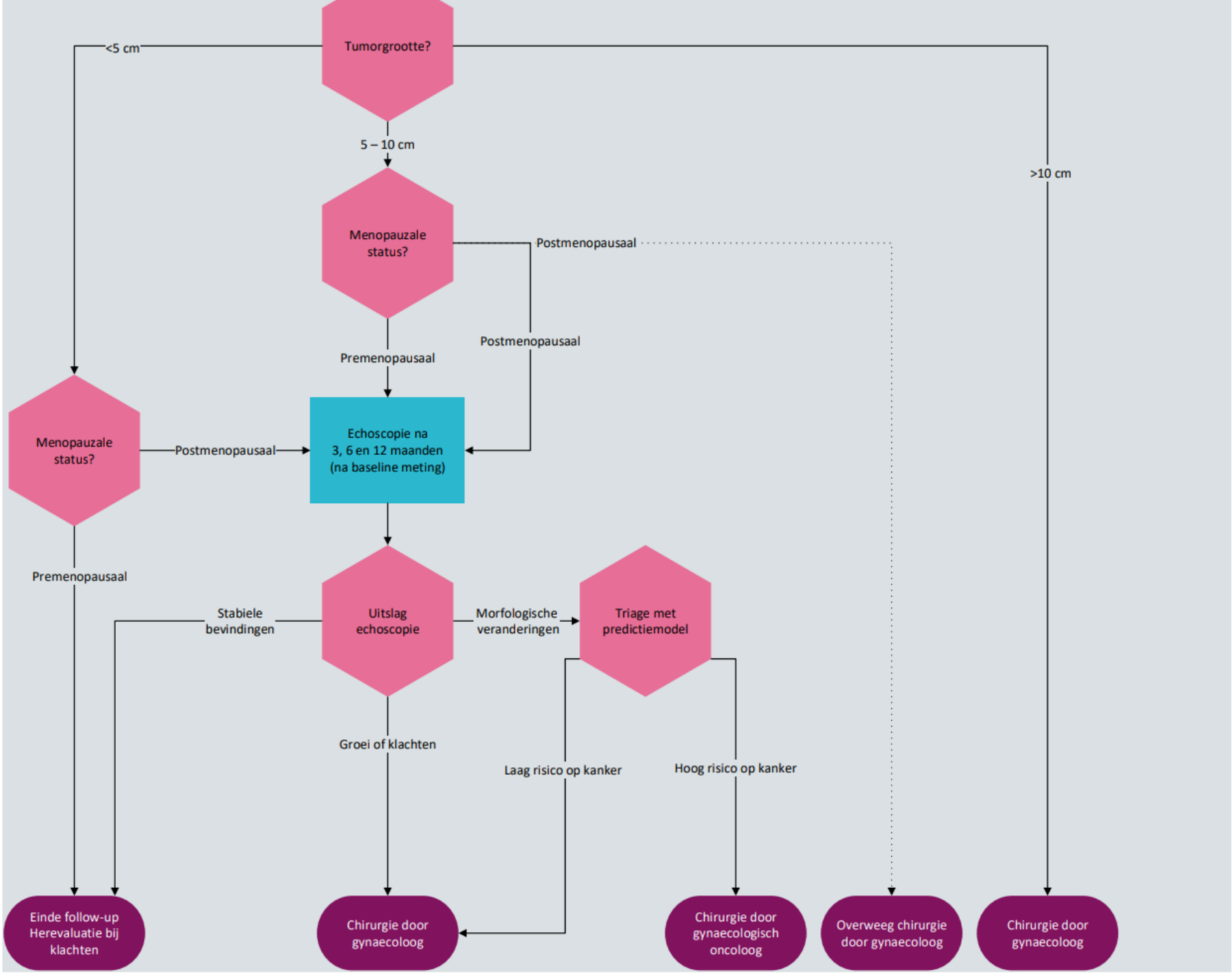
Tumorgrootte?
<5 cm
5 – 10 cm
>10 cm
Menopauzale status?
Postmenopausaal
Premenopausaal
Postmenopausaal
Menopauzale status?
Postmenopausaal
Echoscopie na 3, 6 en 12 maanden (na baseline meting)
Premenopausaal
Uitslag echoscopie
Stabiele bevindingen
Morfologische veranderingen
Triage met predictiemodel
Groei of klachten
Laag risico op kanker
Hoog risico op kanker
Einde follow-up Herevaluatie bij klachten
Chirurgie door gynaecoloog
Chirurgie door gynaecologisch oncoloog
Overweeg chirurgie door gynaecoloog
Chirurgie door gynaecoloog

Samengevat

- Symptomatische cyste: altijd doorverwijzen (buikpijn/dyspareunie)
- Cystes > 10cm: altijd doorverwijzen
- Postmenopauzale cystes zijn verontrustend, tenzij uniloculair transsoon

Premenopauzaal
Afhankelijk van grootte

- < 5cm: expectatief, geen follow-up
- 5-10cm: afhankelijk van morfologie:
  → uniloculair: expectatief, geen follow-up
  → al het andere: echoscopische follow-up na 3-6-12 mnd

  indien groei of klachten -> chirurgische resectie

Postmenopauzaal
Afhankelijk van morfologie

- < 5cm uniloculair transsoon: expectatief, geen follow-up
- 5-10cm uniloculair transsoon: echoscopische follow-up na 3-6-12 mnd
- 5-10cm al het andere:
  echoscopische follow-up na 3-6-12 mnd of chirurgie (individualiseren)

Tijd voor vragen / discussie